

МІНІСТЕРСТВО ОХОРОНИ ЗДОРОВ'Я УКРАЇНИ
ВІННИЦЬКИЙ НАЦІОНАЛЬНИЙ МЕДИЧНИЙ УНІВЕРСИТЕТ
ІМ. М.І.ПИРОГОВА

“Затверджено”
на методичній нараді
кафедри стоматології
дитячого віку
завідувач кафедри
Микола ДМІТРІЄВ
«29» серпня 2023 р



Тема: Морфофункціональні зміни зубощелепного апарату при вроджених вадах розвитку обличчя і щелеп. Стоматологічна реабілітація хворих.

Вінниця 2023

1. Актуальність теми заняття:

Вроджені розщілини верхньої губи, коміркового відростка, м'якого і твердого піднебіння складають 30-35% від усіх вад розвитку людини та є однією з найскладніших проблем сучасної медицини . За тяжкістю анатомо-функціональних порушень розщілини губи й піднебіння посідають одне з чільних місць, а в 17% випадків поєднуються з іншими вродженими аномаліями органів і тканин. Естетичні, морфологічні і функціональні порушення, які виникають при цьому, ведуть до погіршення механізму соціальної адаптації пацієнтів створюючи ряд медико-соціальних проблем .

У даний час кількість дітей з такою вродженою патологією не зменшується, а, навпаки, відзначається тенденція до його зростання . Крім того, зростає кількість дітей, які потребують покращення результатів відновлювальних операцій і ортодонтичного лікування в системі комплексної реабілітації, що вимагає постійного пошуку та впровадження нових методів .

Відомо, що ранні операції на піднебінні призводять до затримки росту верхньої щелепи, підсилюють її недорозвинення за рахунок пошкодження росткових зон і зближення фрагментів щелепи, а також до утворення післяопераційних рубців. У результаті проведеного хірургічного лікування відбувається наростання колапсу верхньої щелепи, а патологічні зміни верхньої зубоальвеолярної дуги стають чітко вираженими, що призводить до деформації середньої третини обличчя й дисгармонії розвитку лицевого скелету .

Доведено, що серед пацієнтів з повною розщілиною піднебіння провідною деформацією вважається недорозвинення верхньої щелепи та її звуження в бічних відділах, які зустрічаються у 69% прооперованих дітей. При цьому науково-обґрунтовані методи лікування звуження верхньої щелепи в дітей з такою патологією представлені одиничними роботами.

Тим часом, однією з невирішених актуальних проблем сучасної стоматології є вдосконалення методів ранньої реабілітації дітей з вродженою аномалією щелепно-лицевої ділянки .

Таким чином, складність і трудомісткість лікування дітей з повною розщілиною піднебіння після вело- й уранопластики, високий відсоток

незадовільних результатів та ускладнень при лікуванні, відсутність стабільності результатів роблять актуальними пошуки нових та удосконалення існуючих ортодонтичних конструкцій.

2. Конкретні цілі:

1. Пояснювати етіологію і патогенез виникнення природжених вад обличчя
2. Пояснювати особливості діагностики і профілактики природжених вад обличчя.
3. Ознайомитися з принципами діагностики спадкових синдромів в ортодонтії.
4. Аналізувати клінічні прояви основних спадкових синдромів.

3. Базові знання, вміння, навички, необхідні для вивчення теми (міждисциплінарна інтеграція)

Предмет	Отримані знання і навички
Анатомія	Описувати будову мозкового і лицевого відділів черепа, щелеп, прикріплення м'язів. Оцінити розвиток і пропорційність розмірів лицевого відділу черепа, щелеп. Описувати анатомо-фізіологічні особливості твердого та м'якого піднебіння
Гістологія	Малювати схему ембріонального розвитку щелепно-лицьової ділянки. Визначити на якому етапі ембріонального розвитку плоду утворився та чи інша вада розвитку обличчя.
Нормальна фізіологія	Знати функцію м'язів.
Ортопедична стоматологія	Володіти методикою зняття відбитків і відливання діагностичних моделей. Володіти знаннями про матеріалознавство і лабораторні етапи виготовлення знімних протезів.
Топографічна анатомія та оперативна хірургія	Володіти знаннями про механізми росту і розвитку лицевого скелету і м'язів щелепно-лицьової ділянки у віковому аспекті

3.1 Базові знання, навички, вміння необхідні для вивчення теми

1. Анатомічні особливості будови щелепно-лицевої ділянки в дітей.
2. Як в ембріональному періоді розвивається ЩЛД?
3. Емріогенез ротової порожнини, щелеп і зубів.
4. Дати визначення поняттям "спадкове захворювання", "спадкова схильність".
5. Дати визначення медичним поняттям "вроджена вада", "аномалія", "деформація".
6. Яка різниця між вродженою та набутою вадою і як відрізнити вроджену ваду від пологової травми.

4. Завдання для самостійної роботи під час підготовки до заняття та на занятті.

4.1. Перелік основних термінів, параметрів, характеристик, які повинен засвоїти лікар-інтерн при підготовці до заняття:

Термін	Визначення
Природжені вади розвитку	Стійкі морфологічні зміни органа чи всього організму, що виходять за межі варіацій їхніх будови. Природжені вади розвитку виникають у внутрішньоутробному етапі в результаті порушення процесів розвитку зародка
Природжені вади розвитку обличчя і шиї	Системні порушення розвитку першої і другий зябрових дуг у період ембріонального розвитку дитини. Загальне для всіх синдромів – дисплазія, недорозвинення тканин і органів обличчя, що спричиняє функціональні і естетичні порушення
Незрощення верхньої губи (Cleft Lip).	Незрощення губи, вада розвитку: наявність щілини верхньої губи, що йде від її червоної кайми до носа.
Незрощення піднебіння (Cleft Palate).	Незрощення піднебіння, що виникає внаслідок незрощення двох половин піднебіння в період ембріонального розвитку. Може бути уражена лише частина піднебіння (наприклад, тільки м'яке або язичок піднебіння), або ж незрощення може проходити по всій довжині, сполучаючись з білатеральними незрошеннями в передній частині верхньої щелепи; нерідко такі діти

	народжуються з незрощення м губи.
Колобома	Косе незрощення обличчя – бічна коса щілина, що йде від нижньої повіки до верхньої губи. Щілина може бути повна і неповна. У першому випадку вона на всьому протязі розділяє тканини і проникає в порожнину рота; у другому – обмежена прилягаючої до ока ділянкою. Рідко зустрічається двостороння колобома.
Макростомія	Поперечне незрощення обличчя – являє собою дефект кутів рота. Щілина може бути однобічна і двостороння; довжина її різна. Клінічно виявляють незвичайно великої величини рот. У деяких випадках від кута рота йде рубцевий тяж до вушної раковини. М'язи по краї дефекту недорозвинені, рот не змикається, внаслідок чого спостерігається постійна слинотеча

Теоретичні питання до заняття:

1. Класифікації онтогенетичного розвитку людини.
2. Класифікація природжених вад зубо-щелепної ділянки.
3. Статистичні дані поширеності природжених незрощень губи і піднебіння.
4. Екзогенні й ендогенні фактори, що впливають на формування природжених вад зубо-щелепної ділянки.
5. Діагностика природжених вад зубо-щелепної ділянки.
6. Профілактика природжених вад зубо-щелепної ділянки.
7. Морфологічні, функціональні і естетичні порушення в зубощелепному апараті при незрощенні верхньої губи, альвеолярного паростка, твердого і м'якого піднебіння.
8. Основні принципи комплексного лікування пацієнтів з уродженими вадами обличчя.
9. Характеристика різних конструкцій obturatorів і показання до їх використання у дітей з незрощеннями верхньої губи, альвеолярного паростка, твердого і м'якого піднебіння.

Практичні роботи (завдання), які виконуються на занятті:

1. Описати методику проведення клінічних функціональних проб у пацієнтів з природженими вадами розвитку обличчя.
2. Визначити вид природженої вади розвитку обличчя, поставити діагноз, вибрати метод лікування і послідовність лікувальних заходів.
3. Провести огляд обличчя, порожнини рота пацієнтів з природженими

вадами розвитку обличчя.

4. Охарактеризувати прикус у трьох площинах у пацієнтів з природженими вадами розвитку обличчя.

5. Уміти зняти відбитки в пацієнтів з незрощеннями верхньої губи, альвеолярного паростка, твердого і м'якого піднебіння.

5.План і організаційна структура навчального заняття з дисципліни.

№	Етапи заняття	Розподіл часу	Види контролю	Засоби навчання
1.	Підготовчий етап	15хв	практичні завдання, ситуаційні задачі, усне опитування за стандартизованими переліками питань.	підручники, посібники, методичні рекомендації.
1.1	1.1.1 О			
	Організаційні питання.			
1.2	Формування мотивації.			
1.3	Контроль початкового рівня підготовки.			
2.	Основний етап	55хв		
3.	Заключний етап	20 хв	тестові завдання	тестові завдання
3.1.	Контроль кінцевого рівня підготовки.			
3.2.	Загальна оцінка навчальної діяльності лікаря-інтерна			

3.3	Інформування лікарів-інтернів про тему наступного заняття.			
-----	--	--	--	--

Зміст теми заняття

Етіологічні чинники, які можуть призвести до виникнення природжених вад обличчя:

Екзогенні фактори:

1. Дія на плід іонізуючого опромінення.
2. Дія на плід патогенної мікрофлори (стафілокок, віруси, анаероби).
3. Дія на плід медикаментів (тератогенні препарати).
4. Дія на плід хімічних речовин.
5. Алкоголь.
6. Авітамінози.
7. Дія термічних факторів.
8. Травма живота в ранні терміни вагітності.
9. Психологічні травми.

Ендогенні фактори:

1. Спадковість.
2. Здоров`я батьків. Перенесені ними захворювання такі як: сифіліс, алкоголізм, хронічні інтоксикації, деякі гормональні порушення. Перенесені матір`ю вірусні та інфекційні захворювання (скарлатина, кір, токсоплазмоз, краснуха).
3. Перенесені аборти.

Розрізняють незрощення обличчя, верхньої губи, альвеолярного відростка, твердого та м'якого піднебіння.

Вади мають такий розподіл:

1. Незрощення тканин щелепно-лицевої ділянки: губи; колобома; макростома; коміркового відростка піднебіння.
2. Незрощення тканин щелепно-лицевої ділянки, поєднані з іншими вадами (синдромами).
3. Орофаціальні дисплазії м'яких тканин і кісток лица.
4. Відсутність органа або його частини і (або) тканини.
5. Вади розвитку окремих органів (вушна раковина, ніс).
6. Вади розвитку вуздечок губ та язика.
7. Атрезії носових та слухових ходів, мікростоми.
8. Нориці.

Класифікація А.А.Колесова

I. Незрошення обличчя:

1. Серединне незрошення обличчя
2. Косе незрошення обличчя (колобома)
3. Поперечне незрошення обличчя(макростома)

II. Незрошення верхньої губи:

1. Вроджене приховане незрошення верхньої губи (одностороннє або двостороннє)
2. Вроджене неповне незрошення верхньої губи:
 - а) без деформації шкіряно-хрящового відділу носа (одностороннє або двостороннє)
 - б) з деформацією шкіряно-хрящового відділу носа (одностороннє або двостороннє)
3. Вроджене повне незрошення верхньої губи (одностороннє або двостороннє)

III. Незрошення піднебіння

1. Вроджені незрошення м'якого піднебіння:
 - а) приховані
 - б) неповні
 - у) повні
2. Вроджені незрошення м'якого і твердого піднебіння:
 - а) приховані
 - б) неповні
 - у) повні
3. Вроджені незрошення м'якого, твердого піднебіння і альвеолярного відростка (односторонні або двосторонні)
4. Вроджені незрошення альвеолярного відростка і переднього відділу твердого піднебіння:
 - а) неповні (односторонні або двосторонні)
 - б) повні (односторонні або двосторонні)
- IV. Вроджені незрошення верхньої губи і альвеолярного відростка (односторонні або двосторонні)
- V. Вроджені наскрізні незрошення верхньої губи, альвеолярного відростка, твердого і м'якого піднебіння (односторонні або двосторонні).

Незрошення верхньої губи можуть бути односторонні та двосторонні, які в свою чергу можна поділити на:

Скриті (втягнута лінійна боріздка на шкірі губ, що утворюється за рахунок незрошення колового м'яза рота).

Неповні (деформація м'яких тканин верхньої губи, що не доходить до нижнього відділу носового отвору).

Повні (дефект верхньої губи по всій висоті).

Незрошення піднебіння поділяються на:

- Одно- та двосторонні.
- Ізольовані.
- Комбіновані. Серединні.
- Скриті.

- Неповні (дефект м'якого піднебіння чи частково твердого, не проходить через альвеолярний відросток).
- Повні (дефект проходить через альвеолярний відросток, тверде і м'яке піднебіння).

Лікарі-інтерни повинні знати, що спеціалізоване ортодонтичне лікування слід почати в перші години життя дитини і спрямувати його на створення умов для повноцінного годування, яке наближається до природнього. У подальшому завданням ортодонта є цілеспрямована підготовка сегментів зубних рядів до оперативних втручань, формування повноцінного жувального апарату в післяопераційному періоді, правильного прикусу.

Завдання комплексного лікування дитини з незрощенням верхньої губи і піднебіння наступні:

- своєчасне усунення хірургічним шляхом основних анатомічних порушень, пов'язаних з наявністю незрощення;
- ортодонтичне виправлення наявних деформацій і запобігання розвитку вторинних деформацій щелеп;
- постановка у дитини правильної мови шляхом тренування зовнішнього дихання та розвитку правильної мовної артикуляції;
- забезпечення нормального загального фізичного розвитку організму дитини в цілому (своєчасна стоматологічна і отоларингологічна санація, загальнозміцнююче лікування та ін.)

При важких формах незрощень піднебіння раннє втручання ортодонта дозволяє проконтролювати і стимулювати постнатальний розвиток верхньої щелепи, забезпечуючи гармонію розміру і

співвідношення зубних дуг на ранніх стадіях росту щелеп. Передопераційне ортодонтичне лікування створює сприятливі умови для пластики піднебіння, а в деяких випадках і для пластики губи.

Ізольоване вроджене незрощення верхньої губи та альвеолярного відростка.

При незрощенні верхньої губи (її червоної облямівки та шкіри, але при збереженні шкірної перетинки в ділянці основи носового ходу) порушення прикусу спостерігається рідко та виражається в піднебінному положенні різців на місці незрощення. При незрощенні верхньої губи та альвеолярного відростка спостерігається сплюснення передньої ділянки верхнього зубного ряду, поворот по осі центрального різця, що межує з незрощенням, відсутній латеральний різець та наявні надкомплектні зуби в ділянці незрощення.

Ортодонтичне лікування полягає у видаленні за показами надкомплектних зубів, виправленні положення фронтальних зубів, заміщенні дефекту альвеолярного відростка та бічного різця шляхом протезування, спостереженням за формуванням постійного прикусу.

Ізольоване незрощення піднебіння.

При вродженому незрощенні піднебіння діти потребують постійного лікарського контролю та допомоги спеціалістів різного профілю. Її потрібно надавати з перших днів життя дитини до повного формування кісток лицевого скелету. Комплекс лікарських заходів включає надання хірургічної, ортодонтичної допомоги, а також отоларингологів, фоніаторів, логопедів,

педіатрів, психоневрологів. З'єднання між ротовою та носовою порожнинами утруднює смоктання, ковтання, дихання, а в подальшому мовлення та жування, внаслідок цього порушується міодинамічна рівновага м'язів, що оточують зубні ряди, розвивається звуження верхнього зубного ряду, поглиблюється різцеве перекриття, змінюється розташування передніх зубів. Цей дефект може бути закритий хірургічним (уранопластика) чи протетичним методом (виготовлення obturatora), ортодонтичне лікування повинно бути спрямоване на усунення перерахованих порушень.

Наскрізне одностороннє незрощення губи, альвеолярного відростка та піднебіння.

Спостерігається типове порушення форми верхньої щелепи. Менший фрагмент верхньої щелепи зміщується у сагітальному напрямку, а його передня ділянка – в оральному; великий фрагмент зміщується в ділянку незрощення.

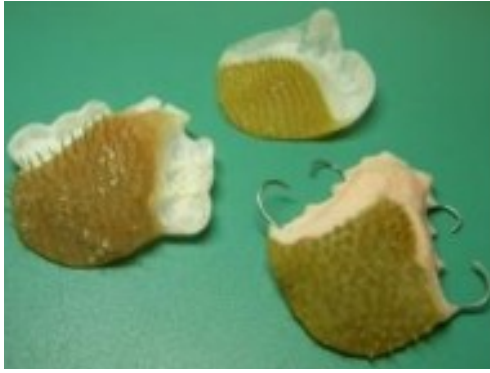Функціональні порушення.

1. Обмеження рухливості рубцево-зміненої верхньої губи.
2. Порушення змикання губ, вкорочення верхньої губи на стороні незрощення, її частковий дефект.
3. Порушення мови (гнусавість).
4. Неправильне ковтання.
5. Ротове дихання.
6. Повільне жування.
7. Шкідлива звичка прикриття рота рукою.
8. Неправильне розташування язика під час мови і у спокої (міжзубне розташування кінчика язика, низьке розташування його спинки).
9. Напруга мимічних м'язів під час мови і ковтання.
10. Складчастість язика, наявність відбитків коронок зубів.
11. Тенденція до раннього каріозного руйнування зубів і їх втрати.
12. Тенденція до зсуву нижньої щелепи.
13. Вкорочення вуздечки язика.

Показане раннє виправлення форми верхньої щелепи за методом Мак-Ніла. Форму верхньої щелепи виправляють у віці до 3 міс. пластинкою з гвинтом або пружиною Коффіна та позаротовими відростками (пластмасовими або дротяними). Після виправлення форми верхньої щелепи апарат, що механічно діє, замінюють ретенційною пластинкою з позаротовими відростками, що приєднуються еластичною тягою до чепця. У міру прорізування тимчасових зубів для них випилюють ложе.

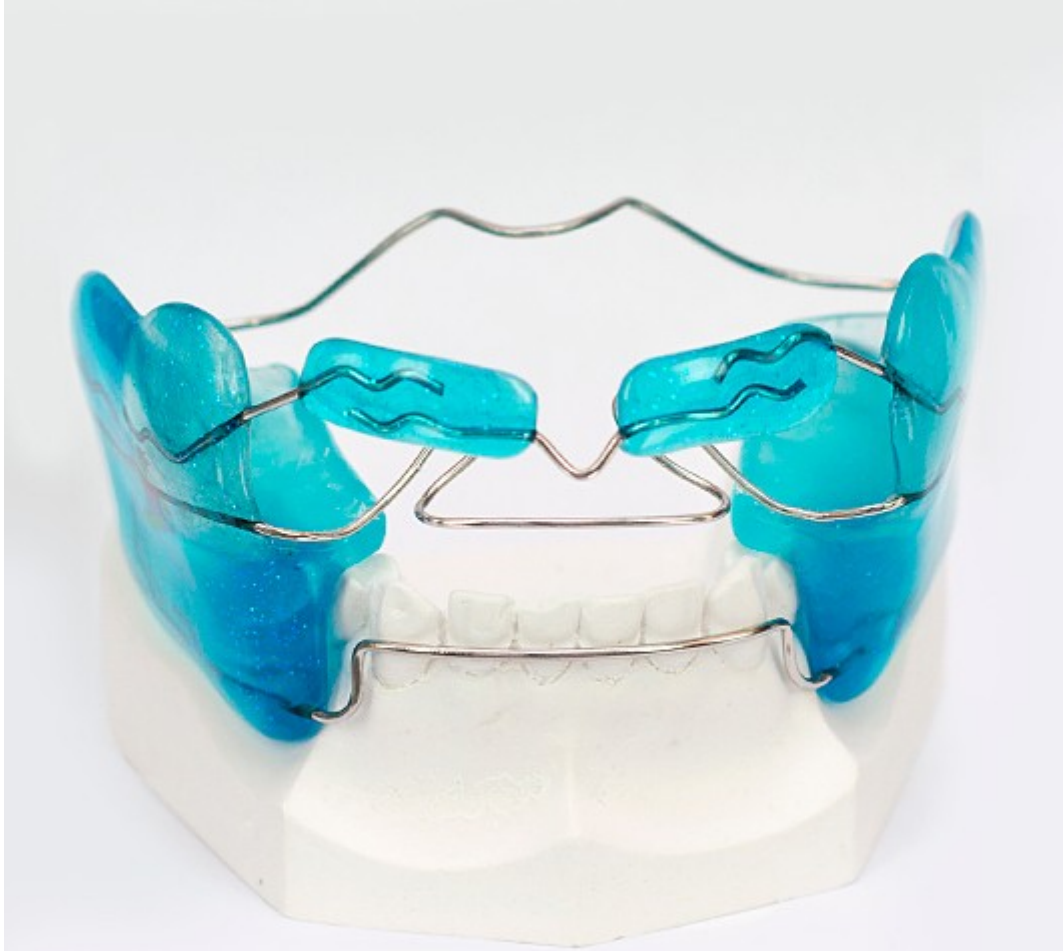Дитина користується таким апаратом до велоластики, тобто до 1 року 2 міс.

До уранопластики дитині необхідно надавати допомогу за принципом невідкладної, з використанням преформуючої пластинки, яка може бути виготовлена індивідуально для кожної дитини лабораторним шляхом, а також використані комплекти стандартних преформуючих ортодонтичних апаратів, використовується obturator і апарат для зведення піднебінних відростків.

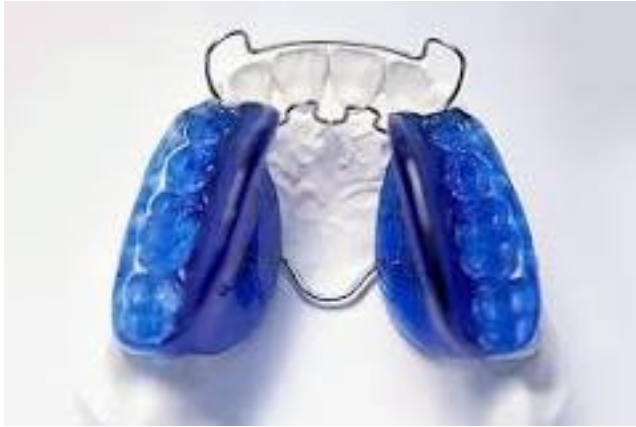

Преформуючі апарати

Для раннього виправлення форми верхньої щелепи можна використовувати метод Мак – Ніла. Період тимчасових зубів: лікування полягає в стимуляції росту ВЩ. Необхідно направляти зусилля на нормалізацію функцій зубощелепної системи, використовуючи лікувальну гімнастику і ортодонтичні апарати. В кінці періоду тимчасових зубів необхідно вживати заходи для затримки росту НЩ в довжину за допомогою шапочки з прасцею на підборіддя, і позаротовою гумовою тягою, регулятор функції Френкеля III типу.



Період змінного прикусу після радикальної уранопластики. Через 2 тижні дитину направляють до логопеда. Застосовується захисна пластинка. Питання видалення надкомплектних зубів, розташованих у області незрощення, слід вирішувати після оцінки рентгенограми ВЩ. Надкомплектні зуби запобігають подальшому звуженню ВЩ. Для відновлення функцій використовують функціонально – діючі і функціонально направляючі ортодонтичні апарати



Активатор Клампта

Наскрізне двостороннє незрощення губи, альвеолярного відростка та піднебіння.

При такій аномалії передні відділи бічних фрагментів верхньої щелепи зміщуються орально, що призводить до симетричної деформації верхньої щелепи і її найбільшому звуженню на рівні ікол та перших тимчасових молярів. Міжщелепна кістка зміщена вестибулярно і повернута по осі. Альвеолярний відросток в ділянці ікол, а також тимчасових молярів вкорочений. В ділянці незрощення відростка знаходяться надкомплектні зуби. Співвідношення щелеп в мезіодистальному напрямку часто порушене.

Морфологічні порушення.

1. Наявність двосторонніх рубців на верхній губі після хейлопластики, на піднебінні – після уранопластики; деформації крила носа.

2. Зменшення глибини присінку порожнини рота в передній ділянці ВЩ.

3. Аномалії положення міжщелепної кістки або її відсутність.

4. Типові порушення форми верхнього зубного ряду, зубоальвеолярне укорочення в ділянці верхніх іклів, нерідко і премолярів.

5. Різке, частіше симетричне звуження верхнього зубного ряду, більше виражене в ділянці іклів і премолярів.

6. Поворот по осі центральних різців ВЩ і їх вестибуло-оральне відхилення.

7. Недорозвинення або адентія верхніх бічних різців.

8. Наявність надкомплектних зубів у області незрощення альвеолярних відростків і по їх краях.

9. Тенденція до порушення розвитку НЩ.

10. Аномалії прикусу.

При вродженому незрощенні піднебіння діти потребують постійного лікарського спостереження і допомоги фахівців різного профілю з перших днів життя дитини до повного формування кісток лицевого скелету. Комплекс лікарських заходів включає надання хірургічної, ортодонтичної допомоги, а також допомоги фахівців інших профілів – оториноларинголога, фоніатора, логопеда, педіатра, психоневролога та ін. Ця допомога повинна бути поєднаною і послідовною.

Сполучення між ротовою і носовою порожнинами при вродженому незрощенні піднебіння утрудняє смоктання, ковтання, дихання, а надалі мову і жування. Цей дефект може бути закритий хірургічним або протетичним методом.

Мак Ніл запропонував метод механічної стимуляції росткових зон верхньої щелепи знімними коригуючими пластинками, які застосовують з 4-го тижня життя, що особливо важливо в період інтенсивного росту верхньої щелепи при формуванні молочного прикусу. У дітей, що носили пластинки Мак Ніла, пластику м'якого піднебіння рекомендують проводити у віці до 1 року. Закриття незрощення твердого піднебіння відкладають до 6-10-річного віку.

Для ортодонтичного виправлення форми верхньощелепної альвеолярної дуги користуються знімними пластмасовими пластинками з дротяними розширювачами або з гвинтом. Після прорізування зубів у дітей з одно- і двосторонніми незрощеннями верхньої губи, альвеолярного відростка і піднебіння використовують пластмасові пластинки з вестибулярною або ковзною дугою Енгля. Виправлення положення окремих зубів проводиться за загальноприйнятими методами. Ортодонтичне лікування, проведене до пластики піднебіння, поновлюється після операції і закінчується тривалим періодом ретенції. Дітям з важкими деформаціями щелеп рекомендується носіння ретенційних апаратів під час і після пластики піднебіння. При цьому апарати не повинні закривати операційне поле. При незрощеннях піднебіння рекомендується користуватися піднебінними obturаторами, які полегшують годування дитини, постановку правильної мови, будучи своєрідним функціональним навантаженням їдляр м'язів м'якого піднебіння і глотки. Однак, при ранній ортодонтичній корекції росту верхньої щелепи і ранніх логопедичних вправах показання до користування піднебінними obturаторами звужуються.

Крім масової профілактики (ознайомлення населення і медпрацівників з причинами виникнення вроджених вад розвитку; боротьби з курінням, алкоголізмом і наркоманією; санітарно-просвітницької роботи серед жінок з метою попередження абортів; оздоровлення жінок перед вагітністю; профілактики інфекційних захворювань; раціональної і по можливості мінімальної лікарської терапії при захворюваннях вагітних жінок, особливо в перші 2-3 місяці вагітності; усунення або мінімізації шкідливих умов праці вагітних жінок; прийому вітамінів з підвищеною дозою фолієвої кислоти протягом 3 місяців до зачаття і протягом першого триместру вагітності), велику увагу необхідно приділити індивідуальним методам профілактики, до яких відносять медико-генетичне консультування та пренатальну (допологову) діагностику вагітних.

У новонароджених дітей при наскрізних незрощеннях піднебіння виготовляється преформований ортодонтичний апарат (бажано до першого годування). Після припасування та накладення апарату проводять перше годування дитини з пляшечки із соскою. При виготовленні obturатора йому надається вигляд знімної пластинки на верхню щелепу. У більшості випадків при використанні апарату можливе годування груддю, що позитивно впливає на загальний статус дитини, на розвиток функцій жуваального апарату. При двосторонніх незрощеннях піднебіння ефективними являються апарати Мак-Ніла, які перешкоджають протрузії міжщелепної кістки. Після прорізування зубів преформований ортодонтичний апарат замінюється на пластинку, яка ізолює порожнину рота від порожнини носа і дозволяє попередити, а при необхідності усунути, деформацію альвеолярних відростків.

Фіксація апаратів у значній мірі залежить від точності одержаного відбитку. Найбільш доцільне застосування комбінованого відбитку (стенс

- сієласт), котрий дозволяє одержати точний відбиток рельєфу слизової оболонки, країв дефекту. При використанні еластичних мас (стомальгін, еластик) при наявності дефекту твердого піднебіння є небезпека відриву відбиткової маси, яка потрапляє в дефект, тому всі маніпуляції повинні проводитись при вертикальному (з нахилом голови вперед) положенні дитини. При виготовленні апаратів бажано застосовувати не кольорові пластмаси гарячої полімеризації.

Перед операцію використовуються: знімні ортодонтичні апарати, obturatori: плаваючий або такий, що фіксується (типу Ільїної – Маркосян) і зменшує прояви порушень прикусу після хірургічних втручань. Використання ортодонтичних апаратів направлене на виправлення положення окремих зубів. Видалення надкомплектних зубів за показаннями. При необхідності використовують протезування; міогімнастика для м'язів м'якого піднебіння. Масаж. Спостереження за формуванням постійного прикусу. Дитячий період – знімний апарат з гвинтами, пружинами, з позаротовими відростками і еластичною тягою до шапочки. Прикус тимчасових зубів – після велоластики тактика лікування як при крізному односторонньому незрощенні верхньої губи, альвеолярного відростка і піднебіння

У період **тимчасового прикусу** після операції велоластики зазвичай виготовляють нову ретенційну пластинку для верхньої щелепи, яку фіксують до чепця. Завдання цієї пластинки – закрити дефект твердого піднебіння. У міру прорізування молочних молярів можна відмовитися від позаротової фіксації знімного апарату і виготовити апарат із стрілоподібними кламерами Шварца, кламерами Адамса або іншими.

Подальше ортодонтичне лікування по методу Мак-Ніла полягає в стимулюванні росту верхньої щелепи по краях незрощення з метою її звуження. Застосовують пластинку для верхньої щелепи з пелотами, оберненими у бік країв незрощення піднебіння, або з тонкими дротяними пристосуваннями. Ними підсилюють тиск на слизову оболонку по краях незрощення, викликаючи її подразнення і ріст кістки. Поступово краї незрощення зближуються. Пластинка закриває дефект піднебіння. Для визначення ширини незрощення і подальшого спостереження за її зменшенням отримують відбиток з верхньої щелепи дитини альгінатною або силіконовою відбитковою масою, відливають модель і вимірюють ширину дефекту піднебіння в передній, середній і задній ділянках. Після велоластики по Швекендіку і подальшому ортодонтичного лікування по Мак-Нілу в значній мірі нормалізуються функції м'якого піднебіння, дихання, ковтання, забезпечується відокремлення ротової і носової порожнин, стимулюється зріст по краях незрощення, що викликає її звуження. Якщо велоластика не проведена, то в періоді тимчасового прикусу ортодонтичне лікування повинне включати за показами розширення верхнього зубного ряду пластинкою з гвинтом або пружиною Коффіна.

При лікуванні зубощелепових аномалій в **кінцевому періоді тимчасового прикусу** (від 5,5 року до 6 років) слід приймати заходи до затримання росту нижньої щелепи в довжину за допомогою шапочки з підборідною пращею і позаротовою гумовою тягою. Потрібно направляти

зусилля на нормалізацію функцій зубощелепової системи, застосовуючи лікувальну гімнастику і ортодонтичні апарати – активатори Френкля - III. Лікування по **методу Френкля** найефективніше в кінцевому періоді молочного прикусу і початковому періоді змінного, тобто від 5,5 року до 9 років. Для виправлення положення верхніх різців застосовують пружини.

Період змінного прикусу. Лікування полягає в хірургічних, ортодонтичних, загальнозміцнюючих заходах і навчанні у логопеда. У 6-7 років, перед вступом дитини до школи, здійснюють уранопластику – другий етап операції по Швекендіку або радикальній уранопластиці. Через 2 тижні після операції по Швекендіку дитину направляють до логопеда. Після радикальної уранопластики слід формувати схил піднебіння стенсом, нашарованим на захисну пластинку. Через 1-1,5 міс пластинку замінюють знімним протезом з бракуючими зубами і кламерами, що запобігає звуженню верхнього зубного ряду.

Період постійного прикусу. Ступінь вираженості морфологічних і функціональних порушень збільшується з віком.

На основі вивчення діагностичних моделей верхньої щелепи в симетроскопі та аналізі даних їх вимірювання, виділені основні форми верхнього зубного ряду при аномаліях, обумовлених природженим одностороннім незрощенням верхньої губи, альвеолярного відростка і піднебіння, залежно від положення фрагментів верхньої щелепи.

Ортодонтичне лікування підлітків при різко виражених зубощелепових аномаліях проводять в основному за допомогою незнімних ортодонтичних апаратів – еджуайз-техніки, дуги Енгля у поєднанні з пластинкою для нижньої щелепи з похилою площиною.

Щодо вікових показів до пластики піднебіння з ортодонтичної точки зору єдиної думки немає. Вибір вікового періоду залежить від виду незрощення. При незрощенні м'якого або м'якого і твердого піднебіння показана велоластика. При наскрізному одно- або двосторонньому незрощенні губи, альвеолярного відростка і піднебіння доцільно застосовувати двощелепну операцію по Швекендіку і ортодонтичне лікування, направлене на стимулювання росту верхньої щелепи по краях розщілини по Мак-Нілу.

6. Матеріали для самоконтролю лікарів-інтернів на доаудиторному етапі:

А. Теоретичні питання для самоконтролю:

Контроль рівня засвоєння знань:

1. Які є основні групи патогенних факторів, що призводять до розвитку вроджених вад ЩЛД?
2. Назвіть основні види вроджених вад ЩЛД і їх класифікації?
3. Які є види незрощень верхньої губи і в чому полягає їх суть?
4. Які анатомічні та фізіологічні порушення спостерігаються при незрощенні верхньої губи?
5. Які є види незрощень піднебіння і в чому полягає їх суть?
6. Які анатомічні та фізіологічні порушення спостерігаються при незрощенні піднебіння?

7. Організація ортодонтичної допомоги дітям з вродженим незрощенням верхньої губи, альвеолярного відростку, твердого і м'якого піднебіння.
8. Оптимальні терміни ортодонтичного лікування хворих з незрощеннями верхньої губи, альвеолярного відростку, твердого і м'якого піднебіння на етапах їх реабілітації.
9. Значення ортодонтичної підготовки зубів, зубних рядів і щелеп до хірургічного втручання.
10. Основні ортодонтичні апарати знімної і незнімної конструкції, які використовуються при лікуванні хворих з даною аномалією розвитку.
11. Основні принципи комплексного лікування дітей із вродженими незрощеннями губи та піднебіння.

Б. Тестові завдання для самоконтролю репродуктивного рівня теоретичних знань:

1. 40-річна жінка від першої вагітності народила дівчинку, у якої верхня губа та альвеолярний відросток поділені на 3 фрагменти, середній фрагмент різко зміщений вперед та вгору, крила носа сплюснені, піднебіння ціле. Маса тіла дитини при народженні 2700 г. Годування штучне, через відсутність молока у матері.
Назвіть повний клінічний діагноз.

- *А. Вроджене двобічне наскрізне незрощення верхньої губи та альвеолярного відростка, протрузія міжщелепної кістки
- В. Вроджене двобічне наскрізне часткове незрощення верхньої губи та альвеолярного відростка, протрузія міжщелепної кістки
- С. Вроджене двобічне приховане незрощення верхньої губи та альвеолярного відростка
- Д. Вроджене двобічне приховане незрощення верхньої губи, протрузія міжщелепної кістки
- Е. Вроджене двобічне часткове незрощення верхньої губи

2. До дитячого щелепно-лицевого відділення поступила 3-річна дівчинка з діагнозом: вроджене незрощення твердого та м'якого піднебіння, полідактилія. Яких спеціалістів потрібно залучити для реабілітації цієї дитини?

- *А. Щелепно-лицевого хірурга, педіатра, отоларинголога, логопеда, ортодонта, психолога, хірурга-ортопеда
- В. Щелепно-лицевого хірурга, педіатра, логопеда, ортодонта, хірурга-ортопеда
- С. Щелепно-лицевого хірурга, педіатра, отоларинголога, логопеда, психолога
- Д. Щелепно-лицевого хірурга, отоларинголога, логопеда, ортодонта
- Е. Щелепно-лицевого хірурга, психолога, ортодонта, хірурга-ортопеда

3. У клініку дитячої хірургічної стоматології звернулися батьки дитини 1,5 місяців, у якої вроджена вада верхньої губи. Об'єктивно: повне незрощення верхньої губи зліва, ліве крило носа сплюснене, комірковий відросток та піднебіння цілі. Дитина соматично здорова, маса при народженні 3050 г. Визначте термін виконання первинної хейлопластики.

*А. 2,5-3 міс

В. 3,5-4 міс

С. 4,5-5 міс

Д. 5,5-6 міс

Е. 6,5-7 міс

4. У новонародженої дитини виявлено дефекти м'яких тканин верхньої губи з обох боків, які проходять по всій висоті губи та захоплюють нижні носові ходи. Губа розділена на три частини, середня з яких різко вкорочена, червона кайма на ній звужена. Альвеолярний відросток верхньої щелепи також розділений на три частини, міжщелепна кістка виступає вперед. Встановіть діагноз.

А. Вроджене, повне, двостороннє наскрізне незрощення верхньої губи та коміркового відростка. Протрузія міжщелепної кістки

В. Часткове незрощення верхньої губи. Протрузія міжщелепної кістки

С. Серединне незрощення верхньої губи та піднебіння

Д. Вроджене двостороннє незрощення піднебіння

Е. Двостороннє незрощення альвеолярного відростка

5. На консультативний прийом у клініку звернулися батьки з дитиною 1 міс. Об'єктивно: двостороннє незрощення верхньої губи, твердого і м'якого піднебіння. В які терміни внутрішньоутробного розвитку формується верхня губа і піднебіння?

*А. Верхня губа - кінець 2 міс., піднебіння - 2-3 міс

В. Верхня губа - 1 міс., піднебіння - 1 міс

С. Верхня губа - 5 міс., піднебіння - 6 міс

Д. Верхня губа - 4 міс., піднебіння - 5 міс

Е. Верхня губа - 8 міс., піднебіння - 9 міс

6. На огляд у клініку стоматології прибула дитина 1 міс. Об'єктивно при огляді виявлено щілину, яка розташована в поперечному напрямку від правого кута рота через всю товщу щоки до переднього краю жувального м'язу. Поставте діагноз.

*А. Правобічне поперечне незрощення обличчя

В. Правобічне косе незрощення обличчя

С. Незрощення носа

Д. Правобічне незрощення верхньої губи

Е. Незрощення нижньої щелепи

7. Батьки 2-х місячного хлопчика звернулися з приводу вродженого дефекту верхньої губи. При огляді визначається дефект тканин верхньої губи зліва у формі щілини, що проходить через всі тканини губи і на 4 мм не доходить до носового ходу. Цілісність альвеолярного відростка і твердого піднебіння збережена. Сформулюйте попередній діагноз.

*А. Вроджене, явне, неповне, лівостороннє незрощення верхньої губи

- В. Вроджене, явне, повне, лівостороннє незрощення верхньої губи
 С. Вроджене, приховане, лівостороннє незрощення верхньої губи
 D. Вроджене, явне, неповне, двостороннє незрощення верхньої губи
 Е. Вроджене, явне, повне, лівостороннє незрощення верхньої губи та піднебіння
8. У дитини 1 міс. діагностовано вроджений дефект м'яких тканин верхньої губи зліва. В які терміни формуються вроджені вади верхньої губи
- *А. Протягом другого місяця розвитку плоду
 В. Протягом першого місяця розвитку плоду
 С. Протягом третього місяця розвитку плоду
 D. Протягом четвертого місяця розвитку плоду
 Е. Протягом п'ятого місяця розвитку плоду
9. У дитини 2-х років наявне незрощення піднебіння, яке захоплює м'яке піднебіння і тверде піднебіння, але не проходить через альвеолярний відросток. Як називається пластична операція усунення дефекту твердого та м'якого піднебіння:
- *А. Ураностафілопластика
 В. Уранопластика
 С. Стафілопластика
 D. Ураностафілотомія
 Е. Френулотомія
10. У дитини 2-х років наявне незрощення піднебіння, яке захоплює м'яке піднебіння і тверде піднебіння, але не проходить через альвеолярний відросток. Який діагноз ви поставите у даному випадку?
- *А. Ізольоване неповне незрощення піднебіння
 В. Ізольоване повне незрощення піднебіння
 С. Комбіноване незрощення піднебіння
 D. Повне незрощення верхньої губи
 Е. Колобома

7. Матеріали для аудиторної самостійної роботи

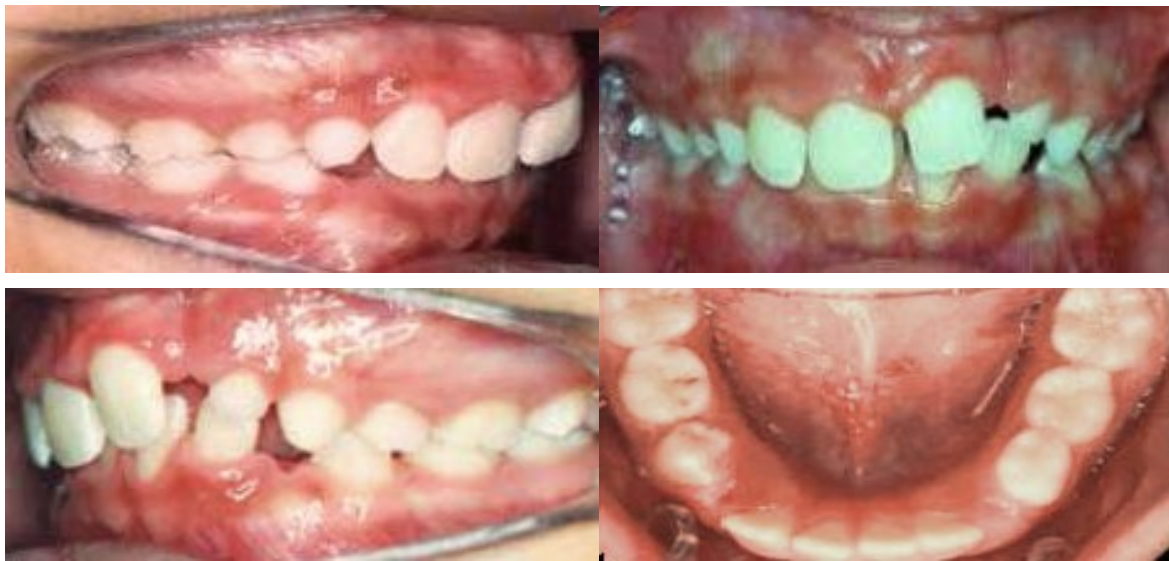7.1 Перелік навчальних практичних завдань, які необхідно виконати на основному етапі практичного заняття для оволодіння практичними навиками та професійними вміннями, наприклад:

7.2 Професійні алгоритми (інструкції) для оволодіння практичними навиками та професійними вміннями.

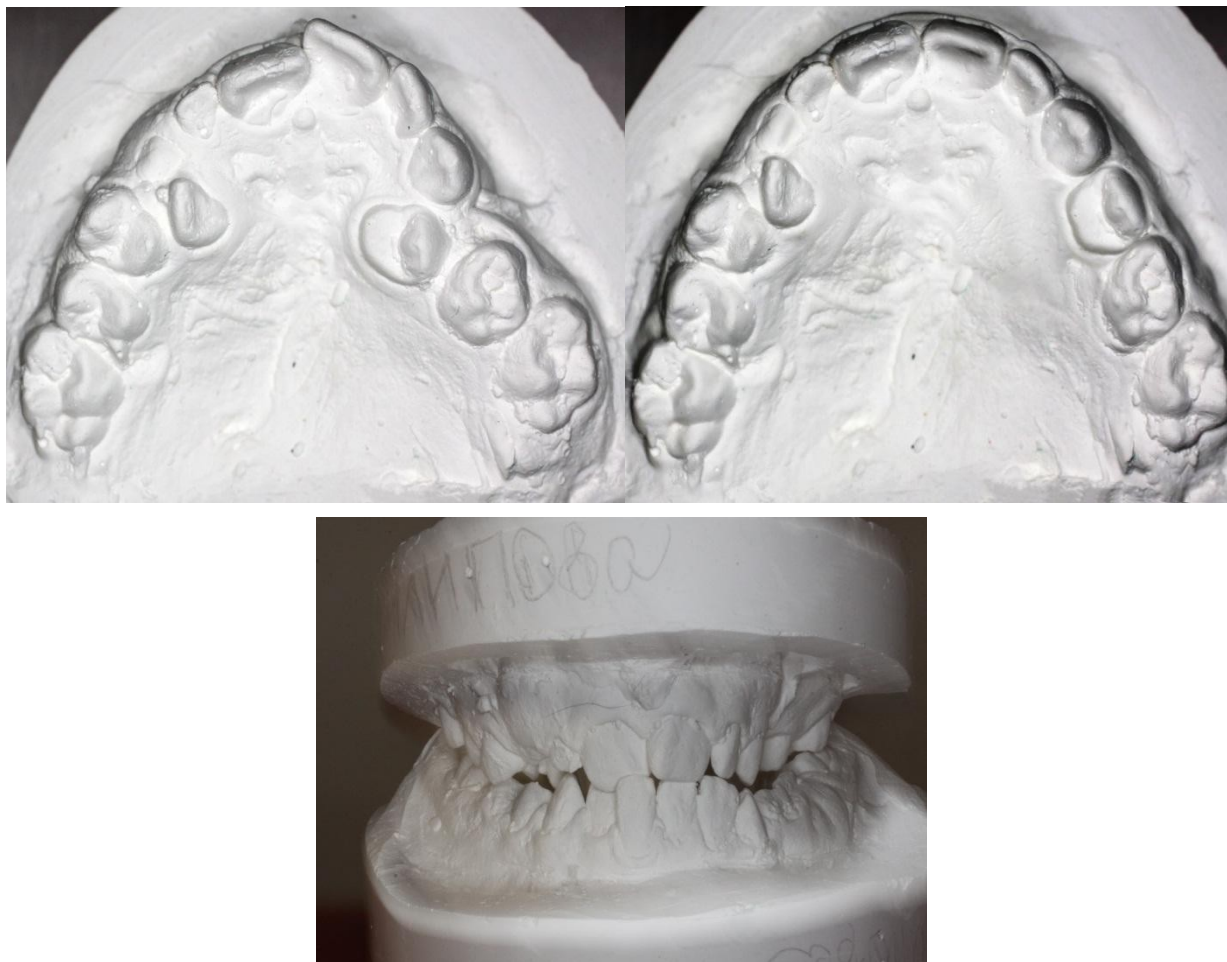
№	Завдання	Вказівки	Примітки
1	Оволодіти навиками обстеження сопру дітей.	Виконувати в такій послідовності (дається чіткий покроковий алгоритм виконання): Обстеження стану червоної облямівки губ. Обстеження присінку ротової порожнини.	Обережно! Проконтролювати

		Дослідження стану сопр.	стан сопр.
2.	Провести курацію хворого.	В ході обстеження виявити: 1. Стан слизової оболонки у дітей. 2. Стан присінку ротової порожнини. 3. Стан ясен.	

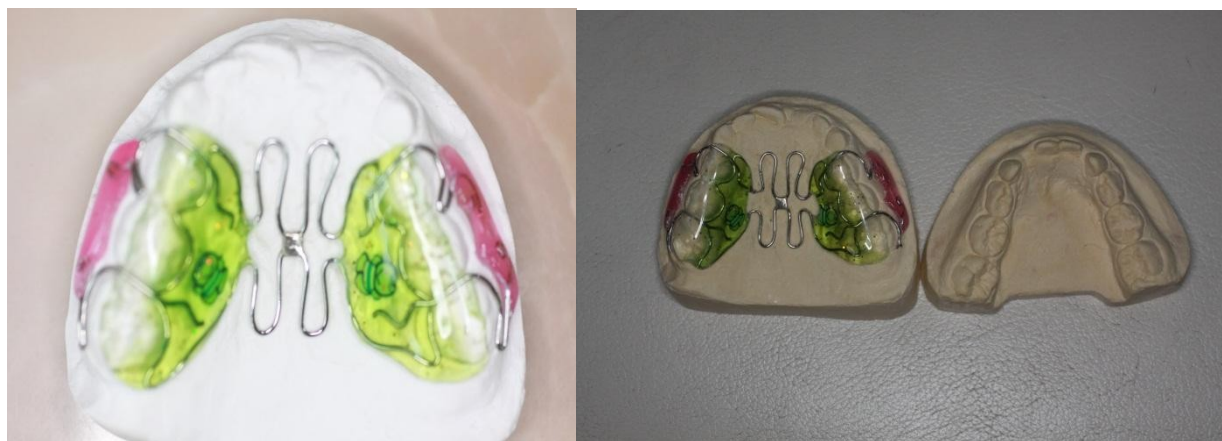7.3 Методичне забезпечення самостійної роботи лікарів-інтернів на основному етапі практичного заняття:



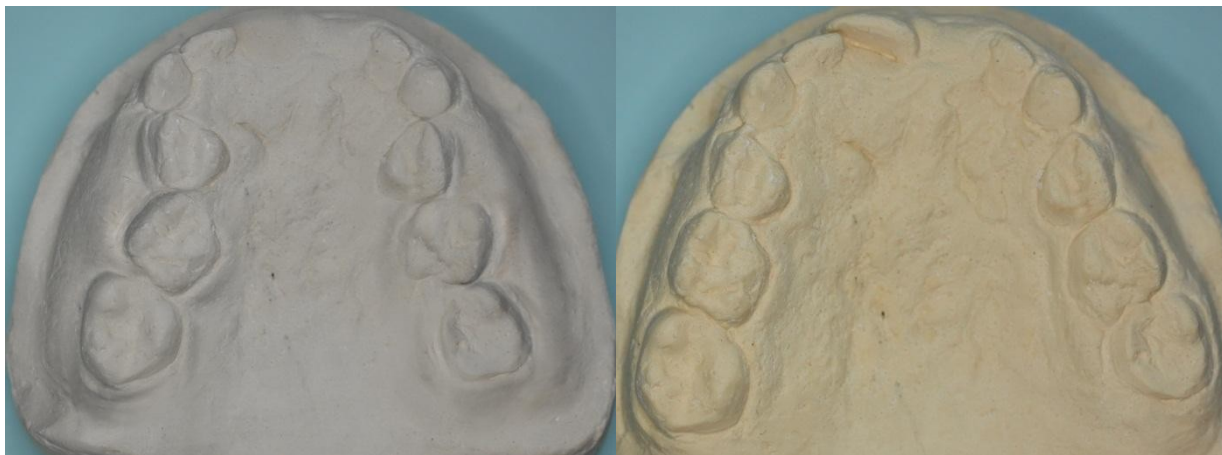Результат ортодонтичного лікування розробленим апаратом пацієнта В., 9 років



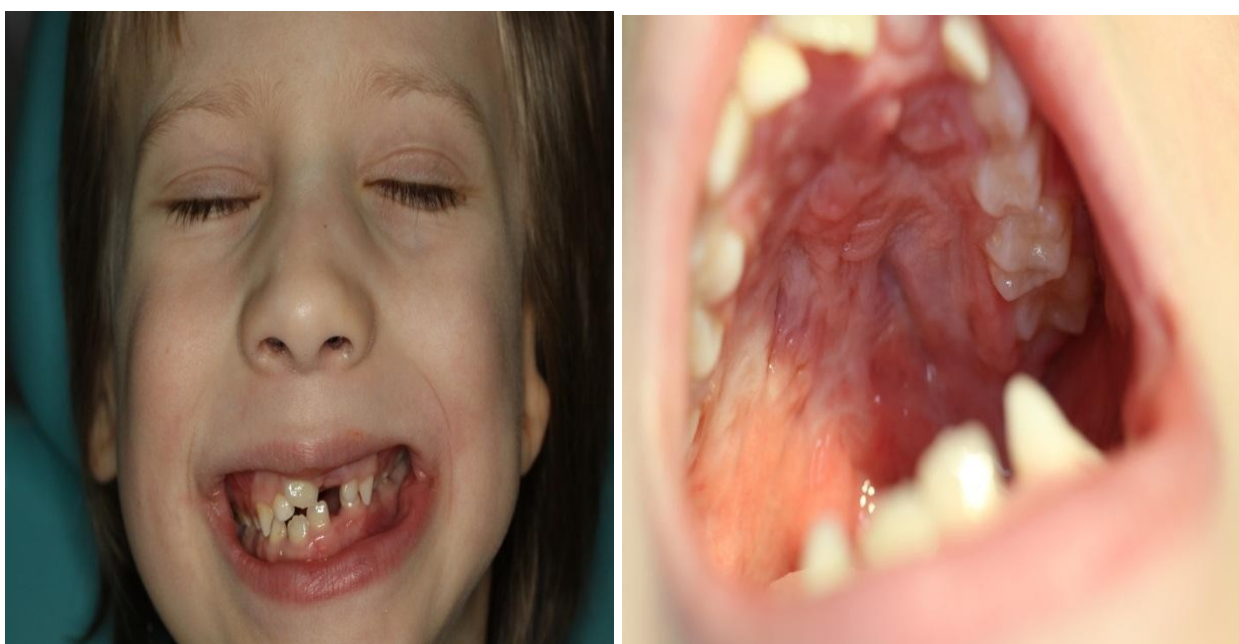КДМ пацієнта до та після експансії розробленим апаратом



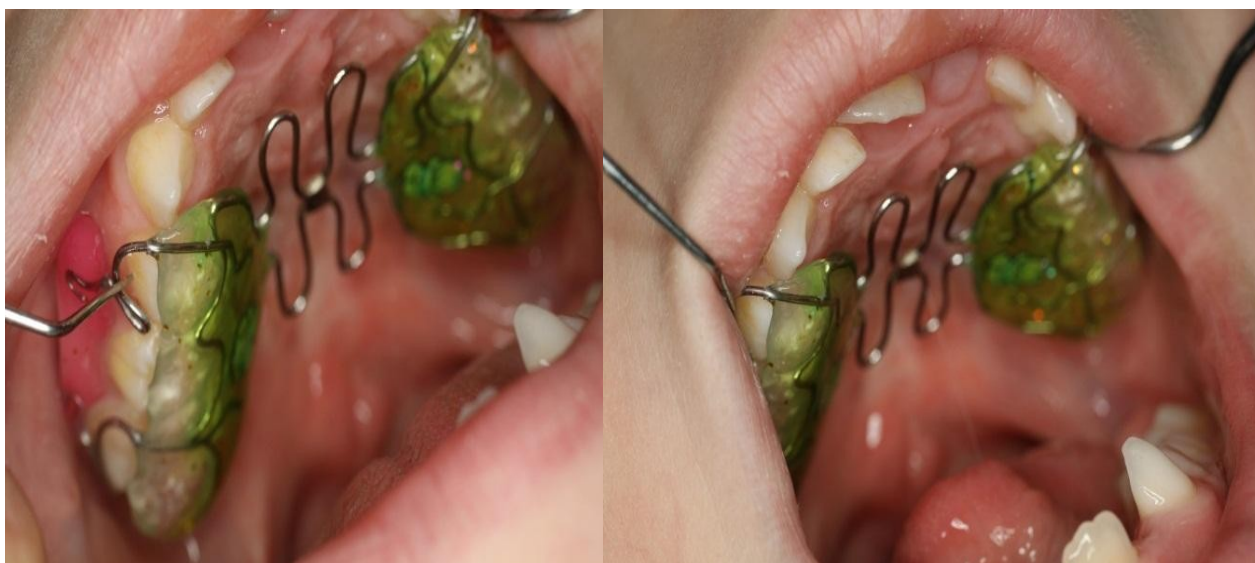Розроблений апарат на КДМ



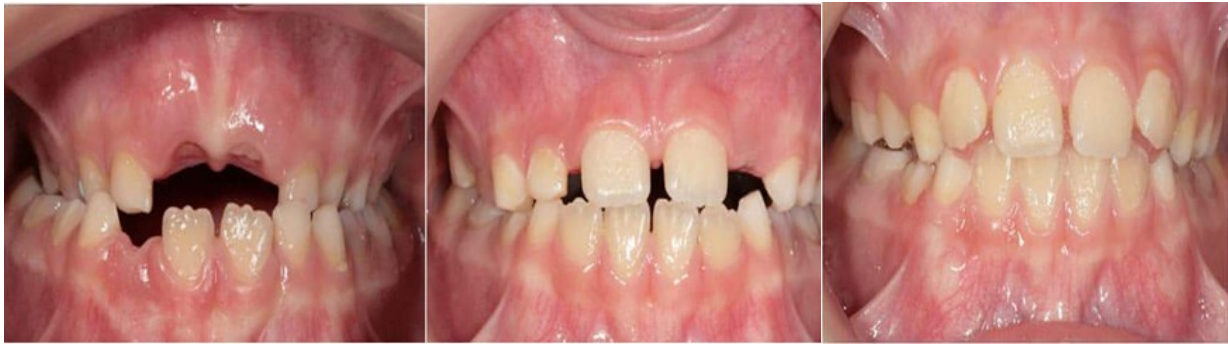КДМ пацієнта Б., 6 років до та після розширення верхньої щелепи



Результати лікування пацієнта Б., 6 років



Розроблений апарат в ротовій порожнині пацієнта Б., 6 років



Результати лікування пацієнта Г. в найближчі та у віддалені строки спостереження

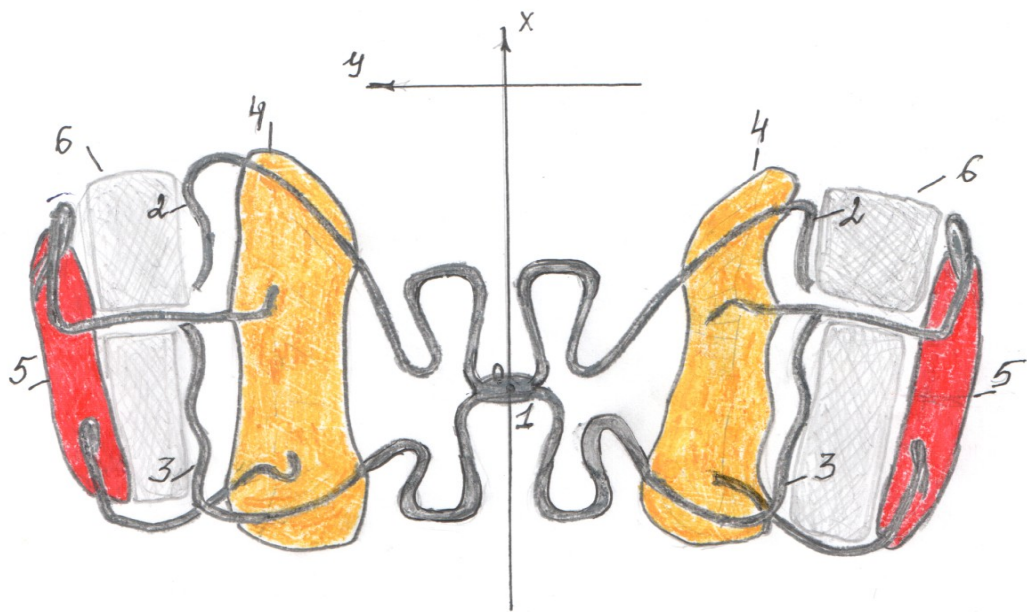


Рис. 4.1 Розроблений апарат для розширення верхньої щелепи

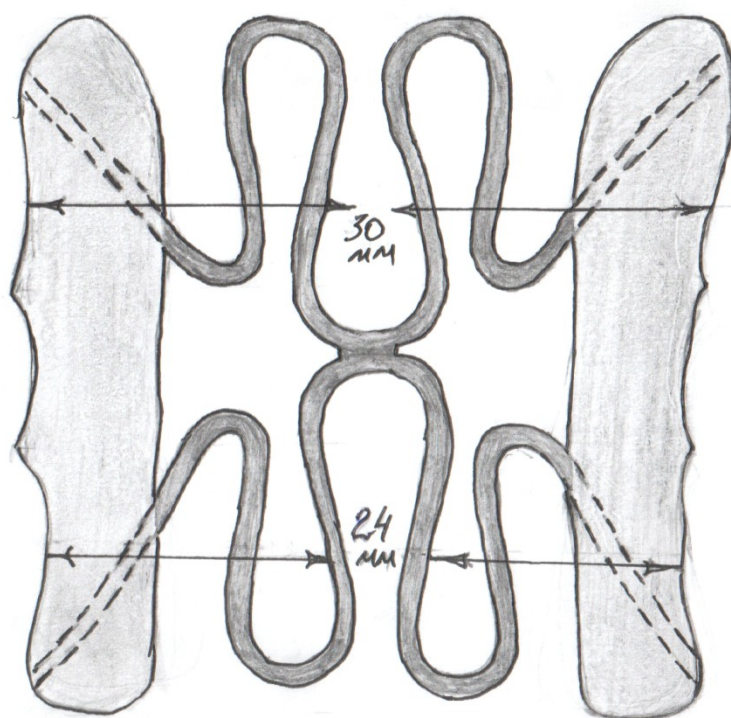


Рис.4.3. Схема вигинів пружин силового модуля

Ім'я моделі: расчёт
Ім'я дослідження: Статический анализ 1(-По умолчанию-)
Тип зпору: Статический анализ узловое напряжение Напряжение1

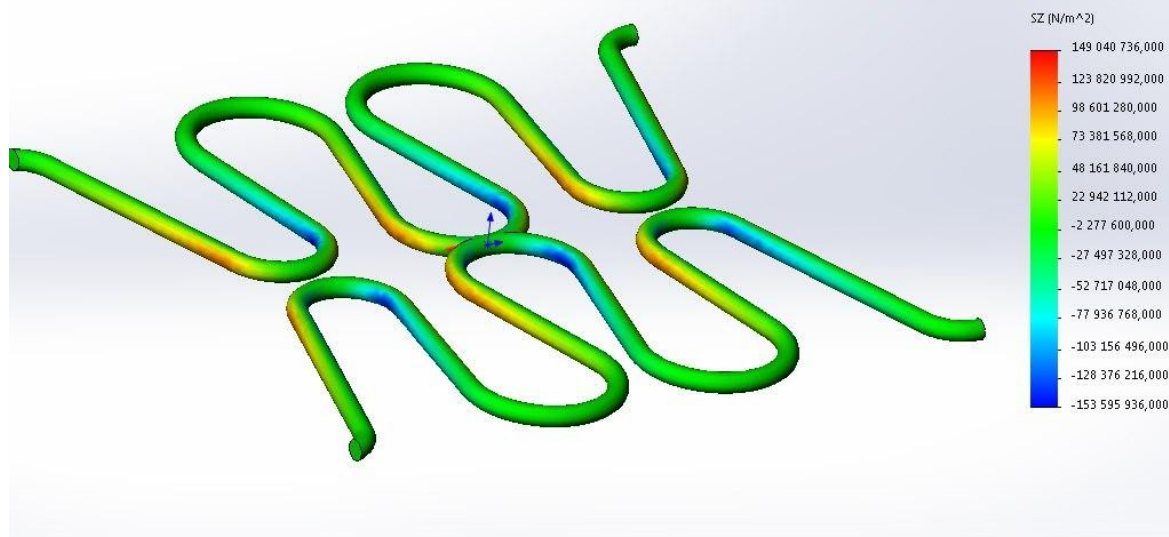


Рис. 4.8. Розподіл навантаження в силовому модулі


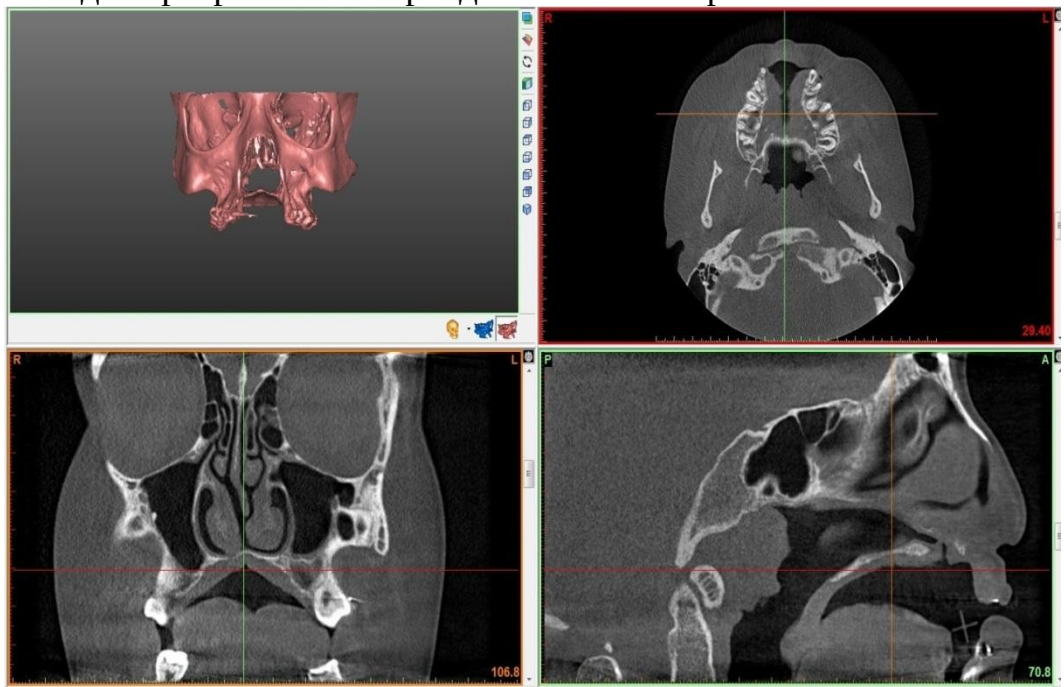
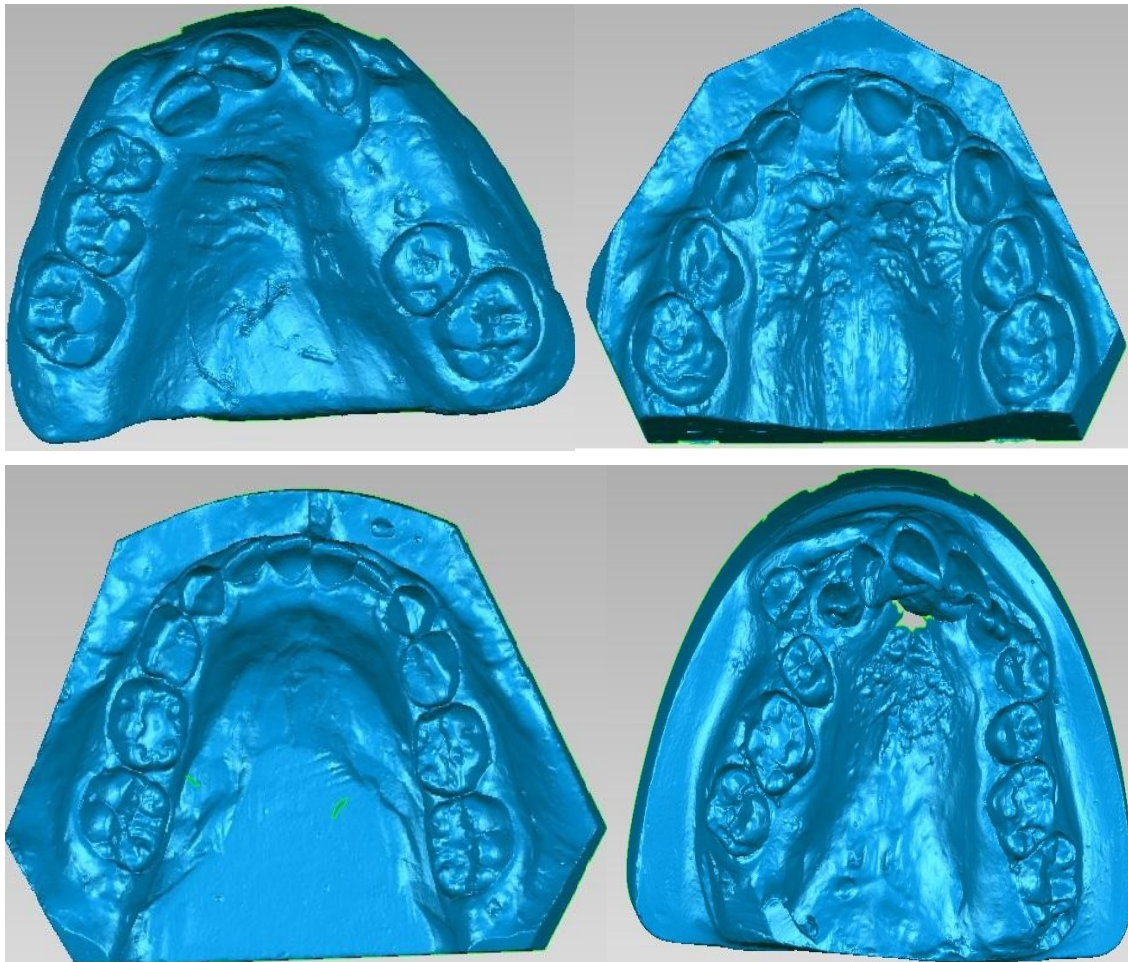


Рис. 4.9. 3D модель розробленого ортодонтичного апарата



КТ пацієнта з розщілиною піднебіння

Дані, отримані при КТ дослідженні, дозволили визначити оптимальну топографію і напрямок фіксуючих елементів.



3D моделі щелеп пацієнтів

7.4 Матеріали для післяаудиторної самостійної роботи

1. Анатомічні особливості будови щелепно-лицевої ділянки в дітей.
2. Як в ембріональному періоді розвивається ЩЛД?
3. Емріогенез ротової порожнини, щелеп і зубів.

8. Література

Основна:

1. Смаглюк Л. В. Базовий курс з ортодонції / Л. В. Смаглюк, А. Є. Карасюнок, А. М. Білоус. – Полтава: Бліц Стайл, 2019. – С.76-144.
2. Contemporary Orthodontics 6th Edition. William R. Proffit, Henry W. Fields Jr., Brent Larson, David M. Sarver.-2018.-744p.
3. Cephalometry in orthodontics 2d and 3d. Katherine Kula / Ahmed Ghoneima.-2018.
4. Atlas of complex orthodontics. Nanda.-2018.
5. The orthodontics mini-implant handbook. Richard Cousley.-2020.
6. Passive self-ligation from A to Z. Balut.-2022.
7. Principles and biomechanics of aligner treatment. Nanda, Gastroflorio, Garima, Ojima.-2022.
8. Clinical Orthodontics: Current Concepts, Goals and Mechanics, 2nd Edition. Ashok Karad.-2015-p.540

9. Temporary Anchorage Devices in Orthodontics, 2nd Edition. Ravindra Nanda, Flavio Andres Uribe, Sumit Yadav.-2020.-p.352

Додаткова література:

1. Робочий зошит з навчальної дисципліни "Ортодонтія". Модуль 3. 5-й курс. Жачко Н.І., Скрипник І.Л 2023р.
2. Журнали «Сучасна ортодонтія» з 2018 року.
3. Handbook of Clinical Techniques in Pediatric Dentistry 2nd Edition. Jane A. Soxman RN.-2022.-p. 400
4. Clinical Cases in Pediatric Dentistry (Clinical Cases (Dentistry)) 2nd Edition. Amr M. Moursi and Amy L. Truesdale.-2020.-p,432
5. Atlas of Pediatric Oral and Dental Developmental Anomalies 1st Edition. Wiley-Blackwell.-2019.-p144
6. Practical Early Orthodontic Treatment: A Case-Based Review 1st Edition. Thomas E. Southard, Steven D. Marshall.-2023.-p.848