

МІНІСТЕРСТВО ОХОРОНИ ЗДОРОВ'Я УКРАЇНИ
ВІННИЦЬКИЙ НАЦІОНАЛЬНИЙ МЕДИЧНИЙ УНІВЕРСИТЕТ
ім. М.І. ПИРОГОВА

“ЗАТВЕРДЖУЮ”

Проректор ЗВО з науково-педагогічної
роботи і міжнародних зв'язків

_____ Інна АНДРУШКО

« 28 » серпня 2024 року

Клінічна морфологія ВК5.4
(назва навчальної дисципліни)

МЕТОДИЧНІ ВКАЗІВКИ
навчальної дисципліни
з підготовки доктора філософії
на третьому (освітньо-науковому) рівні вищої освіти

галузі знань _____ 22 Охорона здоров'я

(шифр і назва галузі знань)

спеціальності 229 Громадське здоров'я

(код і найменування спеціальності)

2024 рік
Вінниця

РОЗРОБЛЕНО ТА ВНЕСЕНО: Вінницький національний медичний університет ім. М.І. Пирогова

РОЗРОБНИКИ:

к.мед.н., доц. А. М. Березовський

Обговорено на засіданні кафедри патологічної анатомії Вінницького національного медичного університету ім. М.І. Пирогова та рекомендовано до затвердження на центральній методичній раді / науковій комісії

“ 05 ” березня 2024 року, протокол №10

Затверджено на центральній методичній раді / науковій комісії

“ ” _____ 2024 року, протокол №_

Змістовий модуль 1.

ОНКОГЕНЕЗ. МАКРО- ТА МІКРОСКОПІЧНІ ОСОБЛИВОСТІ, ВИДИ РОСТУ ДОБРОЯКІСНИХ І ЗЛОЯКІСНИХ ПУХЛИН. МОРФОЛОГІЧНА ХАРАКТЕРИСТИКА ОСНОВНИХ ЕТАПІВ РОЗВИТКУ ЗЛОЯКІСНИХ ПУХЛИН. КЛІНІКО-МОРФОЛОГІЧНА НОМЕНКЛАТУРА ПУХЛИН. ПУХЛИНИ З ЕПІТЕЛІО: ДОБРОЯКІСНІ ОРГАНОНЕСПЕЦИФІЧНІ ЕПІТЕЛІАЛЬНІ ПУХЛИНИ, РАК (ОСОБЛИВОСТІ РОЗВИТКУ Й МЕТАСТАЗУВАННЯ, ОСНОВНІ ГІСТОЛОГІЧНІ ФОРМИ). ІМУНОГІСТОХІМІЧНІ МЕТОДИ ДОСЛІДЖЕННЯ У ДИФЕРЕНЦІЙНІЙ ДІАГНОСТИЦІ ЕПІТЕЛІАЛЬНИХ ТА МЕЗЕНХІМАЛЬНИХ ПУХЛИН.

ЗАГАЛЬНЕ ВЧЕННЯ ПРО ПУХЛИНИ. ЕПІТЕЛІАЛЬНІ ПУХЛИНИ БЕЗ СПЕЦИФІЧНОЇ ЛОКАЛІЗАЦІ. ПУХЛИНИ З ЕКЗО- ТА ЕНДОКРИННИХ ЗАЛОЗ ТА ЕПІТЕЛІАЛЬНИХ ПОКРИВІВ.

ВСТУП. Пухлина – це патологічний процес, що характеризується нестримним, неконтрольованим, безкорисним, безмежним розмноженням клітин, тканин, які не досягають своєї диференційовки. Пухлина відрізняється морфологічним, біохімічним, гістохімічним і антигенним атипізмом; клітини пухлини набувають властивостей, не характерних нормальним клітинам (атипія або катаплазія). Морфологічний атипізм виявляється у вигляді тканинного та клітинного. Тканинний атипізм характеризується неправильністю тканинної організації пухлини і може бути як в доброякісних, так і в злоякісних пухлинах. Клітинний атипізм виявляється в різній формі та величині клітин та їх структур, порушенні ядерно-цитоплазматичного співвідношення, появі патологічних мітозів; він характерний для злоякісних пухлин. Біохімічний (гістохімічний) атипізм – це зміна метаболізму пухлинної тканини, антигенний атипізм – це прояв в тканині пухлини нових антигенних властивостей.

Класифікація пухлин базується на трьох принципах:

- а) гістогенез;
- б) ступінь зрілості і диференціювання (доброякісні і злоякісні пухлини);
- в) органна специфічність.

Керуючись цими принципами, виділяють сім груп пухлин.

1. Епітеліальні пухлини без специфічної локалізації (органонеспецифічні).
2. Пухлини екзо- та ендокринних залоз, а також епітеліальних покривів (органоспецифічні).
3. Пухлини меланінутворюючої тканини.
4. Пухлини нервової системи та оболонки мозку.
5. Мезенхімальні пухлини.
6. Пухлини системи крові.
7. Тератоми.

МЕТА ЗАНЯТТЯ. Вивчити, що уявляє собою пухлина і чим вона відрізняється від інших патологічних процесів, вміти розрізняти доброякісні та злоякісні пухлини, отримати знання про особливості росту пухлини, навчитись визначати різні види епітеліальних пухлин згідно принципів класифікації, а також розрізняти їх на основі морфологічної характеристики.

Сформувати у здобувач освіти уявлення та поняття про можливість розвитку специфічних для кожного органу пухлин, як добро- так і злоякісних.

ОСНОВНІ ПИТАННЯ ТЕМИ

1. Поняття про пухлину, пухлинний ріст, відмінні особливості пухлин.
2. Принципи класифікації пухлин.
3. Класифікація епітеліальних пухлин.
4. Макроскопічна та мікроскопічна характеристика доброякісних та злоякісних органонеспецифічних пухлин з епітелію.
5. Особливості росту та метастазування злоякісних пухлин з епітелію.

ПРАКТИЧНА ЧАСТИНА. ОСНАЩЕННЯ ЗАНЯТТЯ.

Демонстрація мікропрепаратів: № 54 - папілома шкіри (г + е), № 151 - аденокарцинома товстої кишки (г + е), № 57 - плоскоклітинний ороговіваючий рак шкіри (г + е), № 25 - солідний рак молочної залози (г + е).

Демонстрація макропрепаратів: папілома гортані, папілома слизової оболонки сечового міхура, поліпи кишечника, фунгозний (грибоподібний) рак шлунка, папілярний рак шлунка, блюдцеподібний рак шлунка, дифузний рак шлунка (скір), метастази рака в печінку.

НАВЧАЛЬНА КАРТА ЗАНЯТТЯ

1. Діагностувати доброякісну пухлину з епітелію по макроскопічній картині. Вивчити макропрепарати „Папілома гортані” і „Папілома слизової оболонки сечового міхура”. Звернути увагу на будову, форму, вигляд поверхні пухлин (див. „Підручник”, с. 201 - 203, мал. 100).

2. Діагностувати доброякісну пухлину з покривного епітелію по макроскопічній картині. Вивчити та замалювати мікропрепарат № 54 „Папілома шкіри”. На малому збільшенні звернути увагу на сосочкові розростання покривного епітелію, на великому збільшенні вивчити їх будову, оцінити збереження властивостей епітелію (див. „Підручник”, с. 202, мал. 100, „Атлас”, с. 169, мал. 183).

3. Діагностувати плоскоклітинний зроговіваючий рак шкіри по мікроскопічній картині. Вивчити і замалювати мікропрепарат № 57 „Плоскоклітинний зроговіваючий рак шкіри”. На малому збільшенні мікроскопа звернути увагу на наявність в шарах шкіри атипового плоского епітелію. На великому збільшенні вивчити наявність в центрі епітеліальних комплексів концентричних мас рогової речовини - „ракових перлин” (див. „Підручник”, с. 205, мал. 104, „Атлас” с. 173, мал. 188).

4. Діагностувати поліпи товстої кишки по макроскопічній картині. Вивчити макропрепарат „Поліпи кишечника”. На слизовій оболонці кишечника видні пухлиноподібні утворення на короткій ніжці, поверхня їх гладка. Записати назву препарата (див. „Підручник”, с. 203, 376, мал. 101, 102).

5. Діагностувати аденокарциному товстої кишки по мікроскопічній картині. Вивчити і замалювати мікропрепарат № 151 „Аденокарцинома товстої кишки”. На малому збільшенні звернути увагу на наявність в усіх шарах стінки кишки атипових залозистих комплексів, відмітити їх форму, величину. При великому збільшенні вивчити морфологію клітин, які утворюють ці комплекси (див. „Підручник”, с. 204, „Атлас”, с. 286, мал. 298).

6. Діагностувати екзофітну форму рака шлунка по макроскопічній картині, вивчити макропрепарати „Грибоподібний рак шлунка” і „Папілярний рак шлунка”. Звернути увагу на локалізацію пухлин, їх форму, колір, характер росту по відношенню до порожнини органа (див. „Підручник”, с. 357, мал. 199).

7. Діагностувати форму виразкового рака шлунка по макроскопічній картині. Вивчити макропрепарат „Блюдцеподібний рак шлунка”. Звернути увагу на локалізацію і форму пухлини, стан її країв і дна (див. „Підручник”, с. 357, мал. 199).

8. Діагностувати ендофітні форми рака шлунка по макроскопічній картині. Вивчити макропрепарат „Дифузний (скірозний) рак шлунка”. Звернути увагу на товщину і колір стінки шлунка в усіх його відділах, рельєф слизової оболонки, стан серозної оболонки див. „Підручник”, с. 357, мал. 199).

9. Діагностувати недиференційовану форму рака по мікроскопічній картині. З цією метою вивчити і замалювати мікропрепарат № 25 „Солідний рак молочної залози”. При вивченні звернути увагу на різку анаплазію пухлинних клітин, що утворюють ракові комірочки. Також звернути увагу на співвідношення паренхіми і стромы, яке повинно бути приблизно 1:1. Однак в пухлині є ділянки, що нагадують місцями мозкоподібний, а місцями скірозний рак (див. „Підручник”, с. 206, „Атлас”, с. 166, мал. 180).

10. Діагностувати метастази рака по макроскопічній картині. Вивчити макропрепарат „Метастази рака в печінку”. Печінка збільшена в розмірах, поверхня її горбиста, на поверхні і розрізі видно чисельні вузли округлої форми з чіткими контурами, сіро-рожевого кольору. Записати назву препарата (див. „Підручник”, с. 195).

ПИТАННЯ ДЛЯ САМОКОНТРОЛЮ

1. Що таке пухлина?
2. Назвіть види атипізму. Дайте їх характеристику.
3. Назвіть ознаки тканинного і клітинного атипізму.
4. Класифікація пухлин в залежності від диференціації клітин.
5. Назвіть види росту пухлин по відношенню до оточуючих тканин.
6. Назвіть шляхи метастазування злоякісних пухлин.
7. Який загальний вплив спричиняють на організм злоякісні пухлини і чим це обумовлено?
8. Які вторинні зміни відбуваються в пухлинах?
9. Що таке анаплазія?
10. Які ви знаєте теорії виникнення пухлин?
11. Перерахуйте ознаки доброякісних пухлин.
12. Які Вам відомі передракові стани?
13. Дайте визначення поняттю рак.

Органоспецифічні пухлини:

1. Назвати джерела розвитку органоспецифічних пухлин в різних залозах.
2. Добро- та злоякісні пухлини яєчників (назви). Значення пухлин яєчників для організму.
3. Добро- та злоякісні пухлини щитовидної залози.
4. Добро- та злоякісні пухлини наднирників.
5. Значення пухлин наднирників для організму.
6. Пухлини вилочкової залози.
7. Пухлини підшлункової залози, гіпофізу та епіфізу.

8. Характеристика карциноїда, його локалізація та можливості впливу на організм.
9. Добро- та злоякісні пухлини нирок.
10. Пухлини молочної залози та матки.

СИТУАЦІЙНІ ЗАДАЧІ

Задача 1. При ендоскопічному дослідженні сечового міхура проведена біопсія пухлини, яка складається з тонких сосочків, що разгалуджуються, вкритих декількома шарами клітин перехідного епітелію. Назвіть пухлину.

1. Папілома
2. Базаліома
3. Перехідноклітинна карцинома
4. Плоскоклітинна карцинома
5. Фібroadенома

Задача 2. При інтраопераційній біопсії молочної залози виявлені ознаки тканинного атипізму, які виражаються в порушенні співвідношення паренхіми і строми з перевагою строми, різних розмірів і форми залозистих структур, висланих одношаровим проліферуючим епітелієм. Ваш діагноз.

1. Фібroadенома
2. Папілома
3. Фібroadеноматозний поліп
4. Мастит
5. Неінфільтруючий рак

Задача 3. При мікроскопічному дослідженні біоптата з товстої кишки виявлена пухлина з призматичного епітелію, який формує атипічні залозисті структури різної форми та розмірів. Клітини епітелію поліморфні з гіперхромними ядрами, наявністю гістологічних мітозів. Ваш діагноз.

1. Фіброзний рак
2. Солідний рак
3. Аденокарцинома
4. Мозкоподібний рак
5. Слизовий рак

Задача 4. При бронхоскопії виявлена екзофітна пухлина, що значно звужує просвіт бронха. Гістологічно пухлина складається з комплексів поліморфних епітеліальних клітин з гіперхромними ядрами та патологічними мітозами без ознак відкладення рогової речовини. Ваш діагноз.

1. Плоскоклітинний рак з ороговінням
2. Плоскоклітинний рак без ороговіння
3. Великоклітинний рак
4. Дрібноклітинний рак
5. Залозисто-плоскоклітинний рак

Задача 5. При гістологічному дослідженні зіскобу слизової оболонки матки було виявлено розростання залозистих структур, які складаються з атипових епітеліальних клітин з гіперхромними ядрами і патологічними мітозами, які ростуть в товщу стінки матки. Ваш діагноз.

1. Аденокарцинома
2. Залозиста гіперплазія ендометрія

3. Хоріонепітеліома
4. Слизовий рак
5. Мозкоподібний рак

Задача 6. На розтині трупа в печінці виявлені метастази ракової пухлини. Назвіть, де потрібно шукати первинну пухлину.

A)..... B)..... C).....

Задача 7. При мікроскопічному дослідженні шматочків шкіри, взятих з краю незаживаючої рани гомілки, виявлена пухлина, яка складається з атипових клітин багат шарового плоского епітелію, місцями з характерними «раковими перлинами». Назвіть гістологічну форму раку і де необхідно шукати первинні метастази цієї пухлини.

Задача 8. При розтині чоловіка 68 років, в просвіті тонкої кишки мала місце грибовидна пухлина. В печінці виявлені багаточисельні вузли від 1 до 2 см в діаметрі. При гістологічному дослідженні кишки і вузлів виявлені атипові залози, відсутність базальної мембрани, багато мітозів.

1. Що це за пухлина?
2. Вкажіть шлях метастазування.

Задача 9. У хворого А., 20 років, при ректороманоскопії виявлені пухлиноподібні утворення слизової оболонки, що мають тонку ніжку і гладку поверхню. При мікроскопії ці утворення представлені залозами неправильної форми, що складаються з високого епітелію з чіткою полярністю клітин. Між залозами знаходяться тонкі сполучно-тканинні прошарки.

1. Поставити діагноз.
2. Визначити прогноз захворювання, вказати стадію розвитку процесу.
3. Назвати види росту цього утворення в залежності від:
 - а) ступеня диференційювання;
 - б) відношення до порожнини і стінки кишки.

ПУХЛИНИ МЕЗЕНХІМАЛЬНИХ ТКАНИН.

ВСТУП. Мезенхімальні пухлини - це пухлини з похідних мезенхіми - сполучної, м'язової, жирової, кісткової, хрящової тканин, судин, синовіальних оболонок, фасцій, сухожиль, апоневрозів. Вони бувають як добро- так і злоякісними. Злоякісні пухлини мезенхімального походження називають саркомами, які метастазують переважно гематогенним шляхом.

МЕТА ЗАНЯТТЯ. Отримати знання про особливості росту мезенхімальних пухлин, вивчити класифікацію цих пухлин, вміти розрізняти їх, керуючись морфологічною характеристикою.

ОСНОВНІ ПИТАННЯ ТЕМИ

1. Класифікація мезенхімальних пухлин.
2. Макро- і мікроскопічна характеристика, особливості росту і метастазування пухлин мезенхімального походження: сполучнотканинних, судинних, кісткових і т.д.

ПРАКТИЧНА ЧАСТИНА. ОСНАЩЕННЯ ЗАНЯТТЯ.

Демонстрація мікропрепаратів: № 51 - лейоміома матки (г + е і за ван Гізона), № 181 – капілярна гемангіома шкіри (г + е), № 159 - кавернозна гемангіома печінки (г + е), № 48 - круглоклітинна саркома шкіри (г + е).

Демонстрація макропрепаратів: ліпома шкіри, міома матки, остеосаркома стегнової кістки, хондросаркома плечової кістки, метастази саркоми в серце і легеню, кавернозна гемангіома печінки.

НАВЧАЛЬНА КАРТА ЗАНЯТТЯ

1. Діагностувати доброякісну пухлину по макроскопічній картині. Вивчити макропрепарат „Міома матки”. Звернути увагу на ступінь чіткості меж пухлини, наявність капсули, колір і вигляд пухлини на розрізі (див. „Підручник”, с. 221, мал. 117, „Атлас”, с. 188, мал. 205).

2. Діагностувати доброякісну пухлину з гладком’язової тканини по мікроскопічній картині. Вивчити і замалювати мікропрепарат № 51 „Лейоміома матки”. В препараті видно пучки гладких м’язових волокон різної товщини, що йдуть в різних напрямках. При фарбуванні пікрофуксином ядра всіх клітин фарбуються в темно-коричневий колір, гладкі м’язові волокна забарвлені в жовто-зелений, а про-шарки сполучної тканини в червоний колір. Записати назву препарата і результат забарвлення пікрофуксином (див. „Підручник”, с. 221, „Атлас”, с. 189, мал. 206).

3. Вивчити макропрепарат „Остеосаркома стегнової кістки”. Звернути увагу на локалізацію пухлини, її межі, колір і зовнішній вигляд на розрізі, відношення її до оточуючих тканин (див. „Підручник”, с. 225, „Атлас”, с. 199).

4. Діагностувати метастази саркоми в серце по макроскопічній картині. Вивчити макропрепарат „Метастази саркоми в серце”. Звернути увагу на кількість і колір вузлів, їх розміри, локалізацію, відношення до оточуючих тканин, наявність або відсутність капсули (див. „Підручник”, с. 223).

5. Діагностувати злоякісну пухлину з сполучної тканини по мікроскопічній картині. Вивчити і замалювати мікропрепарат № 48 „Круглоклітинна саркома шкіри”. Звернути увагу на проліферацію в дермі мономорфних анаплазованих лімфоцитоподібних клітин, недорозвинуту строму, яка складається з тонкостінних судин (див. „Підручник”, с. 224).

6. Діагностувати доброякісну пухлину з кровоносних судин по макроскопічній картині. Вивчити макропрепарат „Кавернозна гемангіома печінки”. Звернути увагу на межі пухлини, її вигляд на розрізі, вміст порожнин, відношення до оточуючих тканин (див. „Підручник”, с. 222, мал. 119).

7. Діагностувати доброякісну пухлину з кровоносних судин по мікроскопічній картині. Вивчити і замалювати мікропрепарат № 159 „Кавернозна гемангіома печінки”. На малому збільшенні мікроскопа в тканині печінки знайти пухлину. Звернути увагу на розміри, форму порожнин, з яких вона складається, чим порожнини вистілаються і вповнені, чим пухлина відокремлена від оточуючої тканини (див. „Підручник”, с. 222, мал. 119, „Атлас”, с. 192, мал. 209).

8. Діагностувати доброякісну пухлину з кровоносних судин по мікроскопічній картині. Вивчити і замалювати мікропрепарат № 181 „Капілярна гемангіома шкіри”. Пухлина складається з капілярів, що проходять в різних напрямках, вистілаються 1-2 шарами ендотеліальних клітин, розташованих на базальній мембрані. Строма пухлин пухка або фіброзна (див. „Підручник”, с. 222, „Атлас”, с. 191).

9. Вміти діагностувати доброякісні і злоякісні пухлини по макроскопічній картині. З цією метою вивчити препарати „Ліпома шкіри”, „Метастази саркоми в легені”, „Саркома матки”, „Хондросаркома плечової кістки”. Звернути увагу на

локалізацію пухлин, характер росту, наявність або відсутність капсули, зовнішній вигляд. Назви цих пухлин записати в альбом.

ПИТАННЯ ДЛЯ САМОКОНТРОЛЮ

1. З яких тканин розвиваються мезенхімальні пухлини?
2. Що таке фіброма?
3. Де найчастіше локалізується десмоїд?
4. Які клітини характерні для гістіоцитом?
5. Що таке хвороба Деркума?
6. Назвіть пухлини, які походять з м'язової тканини.
7. Наведіть класифікацію гемангіом.
8. Як називаються злоякісні пухлини з мезенхіми? Назвіть найбільш частий шлях їх метастазування.
9. Чим відрізняються фіброма і фібросаркома?
10. Що таке остеосаркома?
11. Які ви знаєте пухлини з хрящової тканини?

СИТУАЦІЙНІ ЗАДАЧІ

Задача 1. Жінка через 6 місяців після операції з приводу доброякісної пухлини передньої черевної стінки звернулась до лікаря зі скаргами на появу в місці післяопераційного рубця пухлини, яка постійно збільшується.

1. Яку пухлину можна запідозрити?

Задача 2. У футболіста після неодноразових травм коліно опухло, з'явився постійний біль. Рентгенологічно виявлено руйнування нижнього епіфізу стегнової кістки, в легенях тіні затемнення круглої форми з чіткими контурами.

1. Яке захворювання можна запідозрити?

Задача 3. В товщі шкіри виявлена щільна пухлина, рухома, добре відмежована від оточуючих тканин. На розрізі пухлина біла, тяжиста. Мікроскопічно тканина характеризується хаотично розташованими пучками колагенових волокон та малою кількістю клітин.

1. Назвіть цю пухлину.
2. Доброякісна ця пухлина чи злоякісна?

Задача 4. У жінки 25 років виявлено деформацію нижньої щелепи. Захворювання триває біля 4 років. На операції виявлений щільний вузол, стінками якого є кісткова тканина. На розрізі пухлина бурого кольору, зустрічаються кісти. Гістологічно пухлина складається з мілких одноядерних клітин, серед яких зустрічаються гігантські багатоядерні клітини.

1. Яку пухлину можна запідозрити?
2. Які клітини складають цю пухлину?
3. До яких пухлин щелеп треба віднести цю пухлину?

Задача 5. Чи зустрічаються фіброми в шкірі?

Задача 6. Назвіть пухлини фіброзної тканини.

1. Фіброма
2. Дерматофіброма
3. Ліпома
4. Гібернома
5. Лейоміома

Задача 7. Приведіть приклади гамартом і гамартобластом судинного походження.

1. Капілярна гемангіома
2. Кавернозна гемангіома
3. Рабдоміома
4. Невробластома

Задача 8. Вкажіть на найбільш часту локалізацію дермоїда.

1. Матка
2. Молочна залоза
3. Передня стінка живота
4. Міокард
5. Печінка

Задача 9. Назвіть злоякісну пухлину кісткової тканини.

1. Хондросаркома
2. Остеосаркома
3. Фібросаркома
4. Ліпосаркома
5. Лейоміосаркома

Задача 10. Які пухлини кровоносних судин відносяться: 1 – до доброякісних і 2 – до злоякісних?

1. Капілярна гемангіома
2. Гемангіоендотеліома
3. Гемангіоперіцитома
4. Венозна гемангіома
5. Доброякісна гемангіоперіцитома
6. Гломусна пухлина

ПУХЛИНИ З МЕЛАНІНУТВОРЮЮЧОЇ ТА НЕРВОВОЇ ТКАНИНИ.

Мета заняття: Вивчити назву, форму росту, локалізацію та шляхи метастазування, мікроскопічну картину і значення для організму даних пухлин.

Основні знання, які повинен засвоїти здобувач освіти:

1. Види пухлин меланін утворюючої тканини і їх гістологічна будова.
2. Класифікація пухлин з нервової тканини і оболонок мозку.
3. Нейроектодермальні пухлини, їх гістологічна будова і значення для організму.
4. Менінгосудинні пухлини, їх гістологічна будова.
5. Пухлини вегетативної і периферійної нервової системи.

ПРАКТИЧНА ЧАСТИНА. ОСНАЩЕННЯ ЗАНЯТТЯ.

Демонстрація мікропрепаратів: № 139 - Меланома шкіри(г + е), № 173 - Невринома(г + е).

Демонстрація макропрепаратів: Менінгіома. Невринома корінців спинного мозку. Гліобластома. Медулобластома. Метастази меланоми в печінку.

НАВЧАЛЬНА КАРТА ЗАНЯТТЯ

Мікропрепарат №139. Меланома шкіри. Звернути увагу на епітеліальний шар, дерму, меланін в поліморфних клітинах пухлини та незначну строму.

При малому збільшенні знайти пухлину, при великому вивчити будову, звернути увагу на перевагу паренхіми над стромою, поліморфізм клітин, наявність в їх цитоплазмі гранул чорно-бурого пігменту.

Мікропрепарат №173 Невринома. Звернути увагу на тільця Верокаї, на форму клітин, що утворюють пучки і хід цих пучків, які йдуть у різних напрямках.

Макропрепарат: Мультиформна гліобластома мозку. Незріла пухлина локалізується у білій речовині головного мозку. Має пухку консистенцію та сіруватий колір.

Макропрепарат: Медулобластома. Сірувато-рожева, м'яка, інколи являє собою напіврідку, напівпрозору масу. проростає в м'які мозкові оболонки. Локалізується в черв'яку мозочка.

Макропрепарат: Менінгіома. Вузол, покритий тонкою капсулою, зв'язаний з твердою мозковою оболонкою, втискається в мозок.

Макропрепарат: Невринома корінців спинного мозку. Вузол 2-3 см в діаметрі, м'яко - еластичний, рожево - білого кольору, однорідний.

Макропрепарат: Меланома шкіри. Може мати вигляд коричневаточорної плями або синьочорного вузла.

Макропрепарат: Метастази меланоми в печінку. В тканині печінки спостерігають вузли різного відтінку чорного кольору. Вузли округлої форми діаметром до 2см.

АТЕРОСКЛЕРОЗ. ІШЕМІЧНА ХВОРОБА СЕРЦЯ. ГІПЕРТОНІЧНА ХВОРОБА. СИСТЕМНІ ЗАХВОРЮВАННЯ СПОЛУЧНОЇ ТКАНИНИ З АУТОІМУНІЗАЦІЄЮ. СИСТЕМНІ ВАСКУЛІТИ.

АРТЕРІОСКЛЕРОЗ. АТЕРОСКЛЕРОЗ.

ВСТУП. Атеросклероз - хронічне захворювання, виникає внаслідок порушення жиробілкового обміну, характеризується пошкодженням артерій еластичного та еластично-м'язового типу у вигляді відкладання ліпідів в інтимі з реактивним розростанням сполучної тканини.

МЕТА ЗАНЯТТЯ. Знати етіологію і патогенез, морфологію та морфогенез атеросклерозу, а також розрізняти його клініко-морфологічні форми і ускладнення.

ОСНОВНІ ПИТАННЯ ТЕМИ

1. Види артеріосклерозу.
2. Атеросклероз, його сутність, місце серед захворювань серцево-судинної системи.
3. Патологічна анатомія та морфогенез атеросклерозу.
4. Різниця в проявах ІХС на фоні атеросклерозу та гіпертонічної хвороби.
5. Клініко-морфологічні форми атеросклерозу.

ПРАКТИЧНА ЧАСТИНА. ОСНАЩЕННЯ ЗАНЯТТЯ.

Демонстрація мікропрепаратів: № 67 - атеросклероз аорти (г + е), № 65 - кардіосклероз (г + е), № 70 - інфаркт міокарда (г + е), № 145 - артеріолосклеротичний нефросклероз (г + е).

Демонстрація макропрепаратів: атеросклероз аорти, атеросклероз аорти з тромбозом, гіпертрофія серця, артеріолосклеротичний нефросклероз (первинно-зморщена нирка), крововилив в головний мозок, хронічна аневризма серця.

НАВЧАЛЬНА КАРТА ЗАНЯТТЯ

1. Діагностувати атеросклероз аорти по макроскопічній картині. Вивчити макропрепарати: „Атеросклероз аорти” та „Атеросклероз аорти з тромбо-

зом”. Відмітити стан внутрішньої оболонки, дати оцінку різним видам її змін, які відображають морфогенез атеросклерозу. Визначити вид тромба, звернути увагу на стан його поверхні (див. „Підручник”, с. 268-277, мал. 149).

2. Продіагностувати стадію ліпосклерозу по мікроскопічній картині. Вивчити та замалювати мікропрепарат № 67 „Атеросклероз аорти”. На малому збільшенні знайти бляшку, яка виступає в просвіт судини, визначити в ній місця відкладання ліпідів, знайти сполучнотканнине покриття, яке відокремлює бляшку від просвіту судини, та судини, які проникають в бляшку збоку. На великому збільшенні в периферічних відділах бляшки знайти макрофаги з жировими включеннями в цитоплазмі (див. „Підручник”, с. 274-275, „Атлас” с. 43, 236, 239, мал. 40, 250, 253).
3. Продіагностувати гострий інфаркт міокарда по макроскопічній картині. Вивчити макропрепарат „Інфаркт міокарда”. Вказати локалізацію, форму, розміри інфаркту, оцінити вигляд некрозу, яким представлений інфаркт. Звернути увагу на стан ендокарда та епікарда, розміри серця, товщину стінки лівого шлуночка (див. „Підручник”, с. 286-289, мал. 161).
4. Продіагностувати некротичну стадію інфаркту міокарда по мікроскопічній картині. Вивчити та замалювати мікропрепарат № 70 „Інфаркт міокарда”. Відмітити ознаки некрозу в зоні інфаркту, дати характеристику змінам в зоні демаркаційного запалення та стану міокарда за межами інфаркту (див. „Підручник”, с. 289, мал. 160, „Атлас”, с. 76, мал. 76).
5. Продіагностувати атеросклеротичний нефросклероз по макроскопічній картині. Вивчити макропрепарат „Атеросклеротичний нефросклероз”. Звернути увагу на розміри, поверхню нирки, стан коркового та мозкового шару на розрізі (див. „Підручник”, с. 277, мал. 150).
6. Діагностувати гіпертрофію міокарда по макроскопічній картині. Вивчити макропрепарат „Гіпертрофія серця”. Звернути увагу на розміри, масу серця, товщину стінки лівого шлуночка, сосочкових та трабекулярних м’язів, розміри порожнини лівого шлуночка (див. „Підручник”, с. 282, мал. 154).
7. Продіагностувати артеріосклеротичний нефросклероз по макроскопічній картині. Вивчити макропрепарат „Артеріосклеротичний нефросклероз” (первинно-зморщена нирка). Звернути увагу на розміри та поверхню нирки, стан коркового та мозкового шару на розрізі (див. „Підручник”, с. 284, мал. 156).
8. Продіагностувати артеріосклеротичний нефросклероз по мікроскопічній картині. Вивчити та замалювати мікропрепарат № 145 „Артеріосклеротичний нефросклероз”. Звернути увагу на стан просвіту судин, стінки артеріол, на розміри та будову клубочків. Дати оцінку стану канальців нирки (див. „Підручник”, с. 281, мал. 151, 152, „Атлас”, с. 243, мал. 257).

ПИТАННЯ ДЛЯ САМОКОНТРОЛЮ

1. Артерії яких органів найчастіше пошкоджуються при атеросклерозі?
2. Які морфологічні ознаки доліпідної стадії атеросклерозу?
3. Назвати макроскопічні стадії атеросклерозу.
4. Назвіть мікроскопічні стадії атеросклерозу.

5. Назвіть ускладнення атеросклерозу.

6. Які фактори мають найбільше значення у розвитку атеросклерозу?

7. Назвіть клініко-морфологічні форми атеросклерозу.

СИТУАЦІЙНІ ЗАДАЧІ

Задача 1. Хворий поступив у лікарню зі скаргами на сильний біль у черевній порожнині, загальну слабкість. Через декілька хвилин хворий втратив свідомість. На операції у черевній порожнині знайдено біля 1500 мл крові, у черевному відділі аорти - мішкоподібне вибухання з розривом стінки. З боку інтими - численні плями та смужки жовтого кольору.

1. З яким утворенням у аорті пов'язаний крововилив у черевну порожнину?

2. Про який різновид цього утворення можна казати?

3. Про ускладнення якої хвороби йде мова у даному випадку?

Задача 2. У хворого, який страждав на атеросклероз і помер від інфаркту міокарда, при розтині знайдено стенозуючий атеросклероз вінцевих артерій серця, правої ниркової та стегнової артерій.

1. Які зміни можуть бути знайдені у правій нирці (дати назву процесу)?

2. Які морфологічні стадії атеросклерозу супроводжуються звуженням просвіту артерій (перерахувати)?

Задача 4. У хворого, який страждав 15 років на гіпертонічну хворобу, з'явилися скарги на слабкість, швидку втому, поліурію. При обстеженні виявлено: білок у сечі, значне підвищення креатиніну у крові. Хворий помер при зростаючих явищах аутоінтоксикації від хронічної ниркової недостатності.

1. Яка це клініко-морфологічна форма гіпертонічної хвороби?

2. Як назвати патологічний процес, що з'явився у нирках?

Задача 5. При розтині трупа чоловіка 27 років, що помер раптово, в інтимі черевного відділу аорти знайдені вогнища жовтого кольору у виді плям і смуг, що не піднімаються над поверхнею інтими, а при фарбуванні суданом III дають жовтогарячий колір. Яка стадія морфогенезу атеросклерозу виявлена?

A. Ліпоїдозу

B. Ліпосклерозу

C. Атероматозу

D. Атерокальцинозу

E. Доліпідна

Задача 6. Під час мікроскопічного дослідження стінки аорти виявлена осередкова інфільтрація інтими ліпідами, білками. Ліпіди просочують інтиму і накопичуються в м'язових клітинах і макрофагах. Установите стадію атеросклерозу.

A. Ліпосклероз

B. Ліпоїдоз

C. Атероматоз

D. Атерокальциноз

E. Доліпідна

Задача 7. У хворого о 8 годин ранку з'явилися болі за грудиною, у 9 годині ранку в прийомному відділенні по даними ЕКГ встановлено інфаркт міокарда. Через 10 хвилин хворий помер. Яку найбільш достовірну морфологічну ознаку інфаркту міокарда знайдуть при гістологічному дослідженні?

A. Вакуольну дистрофію кардіоміоцитів

- В. Зникнення глікогену в кардіоміоцитах
- С. Жирову інфільтрацію кардіоміоцитів
- Д. Падіння активності дегідрогеназ у фібробластах
- Е. Розслаблення міофібрилл кардіоміоцитів

Задача 8. Під час розтину тіла чоловіка 68 років, що умер від серцевої декомпенсації, у міокарді передньої стінки лівого шлуночка виявлено неправильної форми вогнище розмірами 5х4 см, щільної консистенції, волокнистої структури, сіруватого кольору з чіткими границями. Який патологічний процес у міокарді знайшов патологоанатом?

- А. Постінфарктний кардіосклероз
- В. Дрібновогнищевий кардіосклероз
- С. Інфаркт
- Д. Міокардит
- Е. Ревматизм

Задача 9. При розтині тіла чоловіка 66 років, що помер від гострої серцевої недостатності, встановлено гостре венозне повнокров'я внутрішніх органів. Порожнини серця розширені, у передній стінці лівого шлуночка на розрізі міокарду визначається тьмяне вогнище жовтуватого кольору розмірами 3,5х4 см. Коронарні артерії зі стенозуючими атеросклеротичними бляшками. Укажіть, який з перерахованих діагнозів найбільш ймовірний?

- А. Міокардит
- В. Дрібновогнищевий кардіосклероз
- С. Великовогнищевий кардіосклероз
- Д. Жирова дистрофія міокарда
- Е. Інфаркт міокарда

Задача 10. Хворий 58 років, який зловживав тютюном на протязі багатьох років та страждав останні 5 років приступами стенокардії помер під час такого приступу. При розтині тіла знайдений стенозуючий атеросклероз вінцевих артерій серця, жовто-червоний колір передньої стінки лівого шлуночка та в'ялість міокарда. Яким захворюванням страждав померлий?

Задача 11. У чоловіка 78 років ліва ступня з ознаками набряку, чорно-зеленого кольору, зі смердючим запахом. Дайте названня патологічного процесу та його різновидності, назвіть можливі причини утворення.

ГІПЕРТЕНЗІЯ ТА ГІПЕРТОНІЧНА ХВОРОБА. ІШЕМІЧНА ХВОРОБА СЕРЦЯ.

ВСТУП. Гіпертонічна хвороба (есенціальна гіпертонія, хвороба високого артеріального тиску, первинна гіпертензія) - хронічне захворювання, основною клінічною ознакою якого є тривале і стійке підвищення артеріального тиску (гіпертензія).

Ішемічна хвороба серця (ІХС) - захворювання серця, обумовлене абсолютною чи відносною недостатністю коронарного кровообігу, причиною розвитку якої є атеросклероз та гіпертонічна хвороба.

МЕТА ЗАНЯТТЯ. Навчитися виявляти етіологію, патогенез, морфологію та морфогенез гіпертонічної хвороби та ішемічної хвороби серця, а також розрізняти їх клініко-морфологічні форми і найбільш часті ускладнення.

ОСНОВНІ ПИТАННЯ ТЕМИ

1. Гіпертонічна хвороба та симптоматичні гіпертензії.
2. Етіологія та патогенез гіпертонічної хвороби.
3. Патанатомія стадій гіпертонічної хвороби.
4. Морфологічні критерії доброякісного та злоякісного варіантів перебігу гіпертонічної хвороби.
5. Клініко-морфологічні форми гіпертонічної хвороби, ускладнення, наслідки.
6. ІХС: визначення, етіологія, патогенез, класифікація.
7. Макроскопічна, мікроскопічна та ультраструктурна характеристика гострої ІХС (інфаркт міокарда), ускладнення та причини смерті.
8. Макро- та мікроскопічна характеристика хронічної ІХС, ускладнення та причини смерті.
9. Різниця в проявах ІХС на фоні атеросклерозу та гіпертонічної хвороби.
10. Клініко-морфологічні форми атеросклерозу.

ПРАКТИЧНА ЧАСТИНА. ОСНАЩЕННЯ ЗАНЯТТЯ.

Демонстрація мікропрепаратів: № 67 - атеросклероз аорти (г + е), № 65 – кардіосклероз (г + е), № 70 - інфаркт міокарда (г + е), № 145 - артеріолосклеротичний нефросклероз (г + е).

Демонстрація макропрепаратів: атеросклероз аорти, атеросклероз аорти з тромбозом, гіпертрофія серця, артеріолосклеротичний нефросклероз (первинно-зморщена нирка), крововилив в головний мозок, хронічна аневризма серця.

НАВЧАЛЬНА КАРТА ЗАНЯТТЯ

1. 3. Продіагностувати гострий інфаркт міокарда по макроскопічній картині. Вивчити макропрепарат „Інфаркт міокарда”. Вказати локалізацію, форму, розміри інфаркту, оцінити вигляд некрозу, яким представлений інфаркт. Звернути увагу на стан ендокарда та епікарда, розміри серця, товщину стінки лівого шлуночка (див. „Підручник”, с. 286-289, мал. 161).
2. Продіагностувати некротичну стадію інфаркту міокарда по мікроскопічній картині. Вивчити та замалювати мікропрепарат № 70 „Інфаркт міокарда”. Відмітити ознаки некрозу в зоні інфаркту, дати характеристику змінам в зоні демаркаційного запалення та стану міокарда за межами інфаркту (див. „Підручник”, с. 289, мал. 160, „Атлас”, с. 76, мал. 76).
3. Діагностувати гіпертрофію міокарда по макроскопічній картині. Вивчити макропрепарат „Гіпертрофія серця”. Звернути увагу на розміри, масу серця, товщину стінки лівого шлуночка, сосочкових та трабекулярних м’язів, розміри порожнини лівого шлуночка (див. „Підручник”, с. 282, мал. 154).
4. Продіагностувати одну з форм хронічної ІХС – хронічну аневризму серця по макроскопічній картині. Вивчити макропрепарат „Хронічна аневризма серця”, відмітити: а) локалізацію аневризми, її форму; б) характер та вигляд тканин, які утворюють стінку аневризми, товщину стінки; в) стан внутрішньої поверхні та порожнини аневризми; г) стан міокарда за межами аневризми (див. „Підручник”, с. 291, мал. 163).
5. Продіагностувати крововилив у головний мозок по макроскопічній картині. Вивчити макропрепарат „Крововилив у головний мозок”, звернути увагу на зруйновані тканини мозку на ділянці крововиливу (див. „Підручник”, с. 292, мал. 164).

ПИТАННЯ ДЛЯ САМОКОНТРОЛЮ

1. Морфологічна характеристика ниркової форми гіпертонічної хвороби.
2. Що таке злоякісна форма гіпертонічної хвороби?
3. Зміни в артеріолах при гіпертонічній хворобі.
4. Які характерні зміни виникають в серці при гіпертонічній хворобі?
5. Що таке первинно-зморщена нирка?
6. Етіологія інфаркту міокарда.
7. Дайте визначення ішемічної хвороби серця.
8. На фоні яких хвороб виникає ІХС?
9. Назвіть причини смерті при хронічній ІХС.
10. Назвіть причини смерті при гострій ІХС.

СИТУАЦІЙНІ ЗАДАЧІ

Задача 1. Хворий поступив у лікарню зі скаргами на сильний біль у черевній порожнині, загальну слабкість. Через декілька хвилин хворий втратив свідомість. На операції у черевній порожнині знайдено біля 1500 мл крові, у черевному відділі аорти - мішкоподібне вибухання з розривом стінки. З боку інтими - численні плями та смужки жовтого кольору.

1. З яким утворенням у аорті пов'язаний крововилив у черевну порожнину?
2. Про який різновид цього утворення можна казати?
3. Про ускладнення якої хвороби йде мова у даному випадку?

Задача 2. У хворого, який страждав на атеросклероз і помер від інфаркту міокарда, при розтині знайдено стенозуючий атеросклероз вінцевих артерій серця, правої ниркової та стегнової артерій.

1. Які зміни можуть бути знайдені у правій нирці (дати назву процесу)?
2. Які морфологічні стадії атеросклерозу супроводжуються звуженням просвіту артерій (перерахувати)?

Задача 4. У хворого, який страждав 15 років на гіпертонічну хворобу, з'явилися скарги на слабкість, швидку втому, поліурію. При обстеженні виявлено: білок у сечі, значне підвищення креатиніну у крові. Хворий помер при зростаючих явищах аутоінтоксикації від хронічної ниркової недостатності.

1. Яка це клініко-морфологічна форма гіпертонічної хвороби?
2. Як назвати патологічний процес, що з'явився у нирках?

Задача 5. При розтині трупа чоловіка 27 років, що помер раптово, в інтимі черевного відділу аорти знайдені вогнища жовтого кольору у виді плям і смуг, що не піднімаються над поверхнею інтими, а при фарбуванні суданом III дають жовтогарячий колір. Яка стадія морфогенезу атеросклерозу виявлена?

- A. Ліпоїдозу
- B. Ліпосклерозу
- C. Атероматозу
- D. Атерокальцинозу
- E. Доліпідна

Задача 6. Під час мікроскопічного дослідження стінки аорти виявлена осередкова інфільтрація інтими ліпідами, білками. Ліпіди просочують інтиму і накопичуються в м'язових клітинах і макрофагах. Установите стадію атеросклерозу.

- A. Ліпосклероз
- B. Ліпоїдоз

- С. Атероматоз
- Д. Атерокальциноз
- Е. Доліпідна

Задача 7. У хворого о 8 годин ранку з'явилися болі за грудиною, у 9 годині ранку в прийомному відділенні по даними ЕКГ встановлено інфаркт міокарда. Через 10 хвилин хворий помер. Яку найбільш достовірну морфологічну ознаку інфаркту міокарда знайдуть при гістологічному дослідженні?

- А. Вакуольну дистрофію кардіоміоцитів
- В. Зникнення глікогену в кардіоміоцитах
- С. Жирову інфільтрацію кардіоміоцитів
- Д. Падіння активності дегідрогеназ у фібробластах
- Е. Розслаблення міофібрилл кардіоміоцитів

Задача 8. Під час розтину тіла чоловіка 68 років, що умер від серцевої декомпенсації, у міокарді передньої стінки лівого шлуночка виявлено неправильної форми вогнище розмірами 5х4 см, щільної консистенції, волокнистої структури, сіруватого кольору з чіткими границями. Який патологічний процес у міокарді знайшов патологоанатом?

- А. Постінфарктний кардіосклероз
- В. Дрібновогнищевий кардіосклероз
- С. Інфаркт
- Д. Міокардит
- Е. Ревматизм

Задача 9. При розтині тіла чоловіка 66 років, що помер від гострої серцевої недостатності, встановлено гостре венозне повнокров'я внутрішніх органів. Порожнини серця розширені, у передній стінці лівого шлуночка на розрізі міокарду визначається тьмяне вогнище жовтуватого кольору розмірами 3,5х4 см. Коронарні артерії зі стенозуючими атеросклеротичними бляшками. Укажіть, який з перерахованих діагнозів найбільш ймовірний?

- А. Міокардит
- В. Дрібновогнищевий кардіосклероз
- С. Великовогнищевий кардіосклероз
- Д. Жирова дистрофія міокарда
- Е. Інфаркт міокарда

Задача 10. Хворий 58 років, який зловживав тютюном на протязі багатьох років та страждав останні 5 років приступами стенокардії помер під час такого приступу. При розтині тіла знайдений стенозуючий атеросклероз вінцевих артерій серця, жовто-червоний колір передньої стінки лівого шлуночка та в'ялість міокарда. Яким захворюванням страждав померлий?

Задача 11. У чоловіка 78 років ліва ступня з ознаками набряку, чорно-зеленого коліру, зі смердючим запахом. Дайте названня патологічного процесу та його різновидності, назвіть можливі причини утворення.

Задача 12. Перелічіть хвороби, при яких можливий розвиток симптоматичних гіпертоній: а)...; б)...; в)...; г)....

Задача 13. Назвіть стадії А..., Б..., В..., та види перебігу гіпертонічної хвороби: а)...; б)....

Задача 14. В яких органах частіше всього виникає плазматичне просякання та гіаліноз судин а)...; б)...; в)...; г)...; д)....

Задача 15. Клініко-морфологічні прояви гіпертонічної кризи: а)...; б)...; в)...; г)...; д)...; е)....

Задача 16. Клініко-морфологічні форми гіпертонічної хвороби: а)...; б)...; в)....

Задача 17. Хворий 74 років, у якого на протязі 10 років був підвищений кров'яний тиск, раптово втратив свідомість і помер. при розтині його тіла в стовбурі головного мозку знайдений темно-червоний осередок розміром 2х1,5х1 см. Серце важить 550,0, товщина стінки лівого шлуночка 2,5 см. Судини основи мозку з різко потовщеними стінками, жовтувато-білого кольору із завуженим просвітом. Ваш діагноз.

СИСТЕМНІ ХВОРОБИ СПОЛУЧНОЇ ТКАНИНИ.

ВСТУП. Ревматичні (колагенові) хвороби - група хвороб з первинним системним ураженням сполучної тканини, які перебігають з імунними порушеннями. До цієї групи відносять ревматизм, ревматоїдний артрит, системну склеродермію (системний прогресуючий склероз), системний червоний вовчак (СЧВ), вузликовий періартеріт, дерматоміозит, хворобу Бехтерева та сухий синдром Шегрена.

В етіології колагенових хвороб виділяють стрептококову хронічну інфекцію, вірусну і мікоплазменну інфекцію, генетичні фактори. Патогенез колагенових хвороб складається з порушень імунологічного гомеостазу (аутоімунізація), ураження імунними комплексами мікроциркуляторного русла з розвитком системної прогресуючої дезорганізації сполучної тканини.

МЕТА ЗАНЯТТЯ. Навчитися визначати етіологію і патогенез, знати класифікацію, ускладнення і патологічну анатомію ревматичних хвороб, вміти розрізняти їх між собою і відрізняти від інших хвороб на основі морфологічної характеристики.

ОСНОВНІ ПИТАННЯ ТЕМИ

1. Поняття ревматичних (колагенових) хвороб, їх класифікація, етіологія, патогенез, морфогенез.

2. Морфологічна характеристика ревматизму та СЧВ.

3. Клініко-морфологічні варіанти ревматизму.

4. Ускладнення і причини смерті при ревматичних хворобах.

ПРАКТИЧНА ЧАСТИНА. ОСНАЩЕННЯ ЗАНЯТТЯ.

Демонстрація мікропрепаратів: № 66 - фібринозний перикардит (г + е); № 64 - вузликовий періартеріт (г + е).

Демонстрація макропрепаратів: гострий бородавчастий ендокардит; поворотно-бородавчастий ендокардит; фібринозний перикардит.

НАВЧАЛЬНА КАРТА ЗАНЯТТЯ

1. Діагностувати гострий бородавчастий ендокардит по макроскопічній картині. Вивчити макропрепарат „Гострий бородавчастий ендокардит”. Розміри і маса серця звичайні. Стулки мітрального клапану тьмяні, набухлі. По краю стулок на поверхні, повернутої до лівого передсердя, видні дрібні, сіро-рожеві тромботичні накладання - „бородавки”, які легко знімаються (див. „Підручник”, стр. 301-303).

2. Діагностувати поворотно-бородавчастий ендокардит по макроскопічній картині. Вивчити макропрепарат „Поворотно-бородавчастий ендокардит”. Звернути увагу на наявність вже сформованої вади серця, описати розміри і масу серця,

розміри його камер, стан стулок клапану і хорд, а також лівого передсердно-шлуночкового отвору. Відмітити локалізацію тромботичних мас („бородавок”) на клапані (див. „Підручник”, стр. 301-303, мал. 169).

3. Діагностувати фібринозний перикардит по макроскопічній картині. Вивчити і записати назву макропрепарату „Фібринозний перикардит” („волохате серце”). Розміри серця збільшені. Перикард потовщений за рахунок накладень фібрину жовтуватого-сірого кольору, що нагадує волосяний покрив (див. „Підручник”, с. 304).

4. Діагностувати фібринозний перикардит по мікроскопічній картині. Для цього вивчити і замалювати мікропрепарат № 66 „Фібринозний перикардит”. Звернути увагу на товщину епікарда та перикарда, залишки фібрину, процеси організації, які мають місце у даному випадку (див. „Підручник”, с. 304, „Атлас”, с. 101, мал. 102).

5. Діагностувати вузликовий періартеріїт по мікроскопічній картині. Вивчити і замалювати мікропрепарат № 64 „Вузликовий періартеріїт”. При вивченні звернути увагу на судини, розташовані у підслизовому та серозному шарах червоподібного відростка, у стінках яких розвивається фібриноїдний некроз з лімфогістіоцитарною інфільтрацією (див. „Підручник”, с. 298, мал. 166, „Атлас”, с. 255, мал. 269).

ПИТАННЯ ДЛЯ САМОКОНТРОЛЮ

1. Які захворювання відносять до ревматичних?
2. Стадії дезорганізації сполучної тканини при ревматизмі.
3. Види ревматичного ендокардиту, їх морфологія, ускладнення.
4. Форми міокардиту при ревматизмі. Патанатомія, ускладнення.
5. Види перикардиту при ревматизмі. Патанатомія. Ускладнення.
6. Особливості ревматизму у дітей.
7. Клініко-анатомічні форми ревматизму.
8. Ускладнення ревматизму і причини смерті.
9. Патологічна анатомія і причини смерті при ревматоїдному артриті.
10. Патологічна анатомія і наслідки системного червоного вовчаку.
11. Морфологія і наслідки вузликового періартеріїту, дерматоміозиту, системної склеродермії, хвороби Бехтерева, сухого синдрому Шегрена.

СИТУАЦІЙНІ ЗАДАЧІ

Задача 1. При розтині дитини 9 років, яка страждала на ревматизм та померла від серцевої недостатності, знайдено розширення порожнини серця. Мікроскопічно в стромі міокарду повнокров’я, набряк, поширені інфільтрати з гістіоцитів, лімфоцитів, нейтрофілів та еозинофілів. Який діагноз найбільш вірогідний?

1. Дифузний проміжний ексудативний міокардит
2. Осередковий проміжний ексудативний міокардит
3. Гранульоматозний продуктивний міокардит
4. Проміжний продуктивний міокардит
5. Альтеративний міокардит

Задача 2. При розтині померлої 40 років знайдені морфологічні прояви хронічної правошлуночкової серцевої недостатності, стеноз лівого атріовентрикулярного отвору, недостатність мітрального клапану. Гістологічно в міокарді на фоні осередкового кардіосклерозу виявлена дезорганізація сполучної тканини у вигляді мукоїдного та фібриноїдного набрякання, наявність квітучих гранульом Ашоф-Талалаєва. Який з перелічених нижче діагнозів найбільш вірогідний?

1. Склеродермія

2. Дерматоміозит
3. Вузликовий періартеріт
4. Ревматизм
5. Системний червоний вовчак

Задача 3. При гістологічному дослідженні стулок мітрального клапану серця жінки, померлої від серцевої декомпенсації, знайдена осередкова десквамація ендотелію з відкладанням тромботичних мас. Сполучна тканина клапану з ознаками дезорганізації, осередками склерозу та ангіоматозу. Діагностуйте вид клапанного ендокардиту.

1. Зворотньо-бородавчастий
2. Дифузний
3. Гострий бородавчастий
4. Дрібнопластичний
5. Поліпозно-виразковий

Задача 4. При розтині жінки 23 років, яка померла від ниркової недостатності, на шкірі обличчя виявлено почервоніння у формі метелика, на стулках мітрального клапану дрібні бородавчасті червоно-рожеві нашарування, в нирках – осередки фібриноїдного некрозу в клубочках, потовщення базальних мембран капілярів клубочків у вигляді дротяних петель, гематоксилінові тільця, каріорексис. Яке захворювання найбільш вірогідне?

1. Системний червоний вовчак
2. Вузликовий періартеріт
3. Ревматизм
4. Ревматоїдний артрит
5. Системна склеродермія

Задача 5. Жінка 54 років страждає значною деформацією суглобів пальців рук та стоп. Гістологічно у навколо суглобовій сполучній тканині – мукоїдне набрякання, осередки фібриноїдного некрозу, скопичення макрофагів та осередки склерозу; в синовіальній оболонці – набряк, мукоїдне та фібриноїдне набрякання, в синовіальній порожнині - «рисові тільця». Діагностуйте захворювання.

1. Ревматоїдний артрит
2. Ревматизм
3. Хвороба Бехтерева
4. Інфекційний поліартрит
5. Подагра

Задача 6. При розтині жінки 45 років, померлої від хронічної ниркової недостатності, виявлено: склероз та гіаліноз дерми, велико осередкові некрози кортикального шару нирок і нефросклероз, кардіосклероз та базальний пневмосклероз. Діагностуйте захворювання.

1. Системна склеродермія
2. Вузликовий періартеріт
3. Дерматоміозит
4. Системний червоний вовчак

Задача 7. Жінці 45 років, яка скаржилась на прогресуючу м'язову слабкість, проведена біопсія м'яких тканин гомілки. При гістологічному дослідженні знайдені дистрофічні зміни м'язових волокон, дрібно осередкова петрифікація дерми та ске-

летних м'язів, зменшення кількості глікогену та зниження смугастості у м'язових волокнах. Деякі волокна некротизовані, строма інфільтрована лімфоцитами, макрофагами та плазматичними клітинами. Діагностуйте захворювання.

1. Дерматоміозит
2. Системна склеродермія
3. Системний червоний вовчак
4. Ревматизм
5. Вузликовий періартеріт

Задача 8. При розтині жінки 27 років, яка померла від хронічної ниркової недостатності, знайдені множинні рубці та інфаркти в селезінці та нирках. При мікроскопічному дослідженні знайдений склероз артерій дрібного та середнього калібру, помірна проліферація ендотелію та значна лімфогістіоцитарна периваскулярна інфільтрація. Яке захворювання найбільш вірогідне?

1. Вузликовий періартеріт
2. Атеросклероз
3. Гіпертонічна хвороба
4. Ревматизм
5. Системний червоний вовчак

Задача 9. У хворого, який страждав на ревматизм протягом 25 років, на розтині знайдено: в серці зрощення стулок мітрального клапану, лівий атріовентрикулярний отвір значно звужений. Вільна рідина в черевній і плевральних порожнинах, розширення вен шкіри передньої черевної стінки і стравоходу, „мускатна” печінка, бура індурація легенів, венозне повнокрів'я внутрішніх органів.

1. Визначте діагноз і причину смерті.

Задача 10. На розтині хворівшої на ревматизм людини виявлено: двостулковий клапан деформований, потовщений, непрозорий, щільний. По вільному краю є тромботичні нашарування, які легко знімаються, сірого кольору, розміром до 2-3 мм.

1. Визначте процес і назвіть його різновид.

Системні васкуліти.

Основні питання теми:

1. Класифікація системних васкулітів.
2. Первинні васкуліти.
3. Вторинні васкуліти.

Системні васкуліти – гетерогенна група захворювань, основною морфологічною ознакою яких є запалення судинної стінки, а спектр клінічних проявів залежить від типу, розмірів і локалізації уражених судин і важкості супутніх запальних порушень (Насонов Е.Л., 1999). Системні васкуліти відносять до найбільш важких форм хронічної патології людини.

При системних васкулітах запалення судин є сутністю патологічного процесу, на відміну від інших ревматичних захворювань, при яких васкуліт постає лише компонентом захворювання, наприклад, при ревматоїдному артриті, дифузних захворювань сполучної тканини, ревматизмі тощо. Системні васкуліти характеризуються по-

ширеним ураженням судин, ішемією і порушенням функції відповідної зони чи системи органів.

Класифікація.

На сьогодні, незважаючи на наявність класифікаційних критеріїв системних васкулітів, їх класифікація представляє значні труднощі. Існуючі класифікації побудовані на розмежуванні захворювань за калібром уражених судин і за патогенетичними принципами.

З відкриттям антинейтрофільних цитоплазматичних антитіл (АНЦА) з'явилися передумови для створення нової класифікації системних васкулітів, що базується на клініко-патогенетичних і імунних типах судинної патології. Згідно з класифікацією В.Наynes (1992) усі васкуліти розрізняються залежно від переваги того чи іншого шляху патогенезу.

У клініці найчастіше використовують класифікацію системних васкулітів за Е.Н.Семенковою (1988).

Первинні (нозологічно самостійні системні васкуліти).

1. Некротизуючі панваскуліти: вузликовий періартеріт (класичний), астматичний вузликовий періартеріт (некротизуючий ангіт із гранулематозом – синдром Черджа-Строс).

2. Гранулематозні васкуліти:

2.1. Гранулематоз Вегенера;

2.2. Середина гранулема обличчя;

2.3. Лімфоматоїдний гранулематоз;

3. Геморагічний васкуліт (хвороба Шенлейн-Геноха).

4. Гігантоклітинні васкуліти:

4.1. Неспецифічний аортоартеріт (хвороба Такаясу);

4.2. Темпоральний артеріт (хвороба Хортон);

4.3. Ревматична поліміалгія;

5. Облітеруючий тромбангіт (хвороба Бюргера).

6. Інші форми васкулітів:

6.1. Хвороба Бехчета;

6.2. Хвороба Кавасакі (слизово-шкірно-залозистий синдром);

6.3. Тромботична тромбоцитопенічна пурпура (хвороба Мошковича).

Вторинні:

1. При інфекціях:

1.1. Бактеріальний (сепсис, інфекційний ендокардит);

1.2. Вірусний (хронічний гепатит);

1.3. Рикетсіозний.

2. При медикаментозній хворобі.

3. При злоякісних пухлинах (волосатоклітинний лейкоз, лімфоми тощо).

4. При системних захворюваннях сполучної тканини.

5. При паразитарних захворюваннях.

6. При професійних хворобах (бериліоз, силікоз, інтоксикація миш'яком).

Етіологія. Етіологія системних васкулітів різна та досконало не вивчена. У даний час відомі наступні етіологічні чинники розвитку системних васкулітів:

- лікарські препарати (особливо антибіотики, вакцини, сироватки, протитуберкульозні засоби, сульфаніламід тощо);

- віруси (віруси гепатиту В, оскільки у 30% хворих на вузликовий періартеріїт в сироватці крові визначається HBs-антиген у високому титрі, а також циркулюючі імунні комплекси, що вміщують антитіла до нього; також етіологічну роль відіграють віруси герпесу, цитомегаловіруси, ретровіруси, парвовірус В19);

- бактеріальна інфекція (туберкульозна інфекція, стрептококи, єрсинії, хламідії, сальмонели тощо).

- гіперчутливість (медикаментозна, харчова, холодова, полінози);

- хронічна вогнищева інфекція (особливо носоглоткова, як у випадку із гранулематозом Вегенера);

- генетично зумовлений дефект імунної відповіді. Імуногенетичними маркерами системних васкулітів є певні антигени HLA-системи. Переконливо доведена роль генетичних факторів у розвитку гігантоклітинного артеріїту (HLA DR4), хвороби Такаясу (HLA BW52, DW12, DR2, DQW1), гранулематозу Вегенера (HLA B7, HLA B8, HLA DR2), хвороби Бехчета (HLA B51), хвороби Кавасакі (HLA Bw22 в Японії, HLA Bw51 в США), облітеруючого тромбангіїту (HLA A9, HLA B5, HLA DR 4).

Патогенез. Згідно із сучасною уявою, у розвитку системних васкулітів одночасно приймають участь декілька імунних і неімунних патологічних процесів. Велике значення відводиться активації клітинного імунітету, що характеризується переважанням Th1-типу імунної відповіді (інтерлейкін-1, інтерферон γ), зі збільшенням продукції прозапальних цитокінів, інфільтрацією Т-лімфоцитами і макрофагами стінки судин, утворенням гранульом. При цьому одним з етапів реалізації ефекторного імунного запалення є продукція активованих макрофагами і нейтрофілами гістодеструктивних ферментів. Припускають, що при васкулітах тісно пов'язаний із цими процесами феномен утворення нових мікросудин (ангіогенез), який сприяє формуванню запального клітинного інфільтрату у пошкоджених ділянках судинної стінки.

Не менш важлива ланка патогенезу пов'язана з активацією гуморального імунітету, що проявляється продукцією аутоантитіл (антитіла до компонентів цитоплазми нейтрофілів, ендотелію судин, до фосфоліпідів), утворення імунних комплексів, включаючи кріоглобуліни.

Важливе значення в розвитку системних васкулітів має активація судинного ендотелію, збільшення експресії на його поверхні молекул адгезії, порушення нормальних механізмів апоптозу ендотеліальних клітин і взаємодії між ними і лейкоцитами. Припускають, що всі ці фактори здатні викликати збільшення зв'язуючої активності ендотелію, втрату ними поверхневих компонентів з антикоагулянтною активністю, і що найважливіше, індукувати експресію і/або вивільнення прокоагулянтних субстанцій, таких, як тканинні фактори, фактор V, фактор активації тромбоцитів, фактор Віллебранда, інгібітор тканинного активатора плазміногена.

Поряд із цим у пошкодженні судинної стінки при васкулітах приймають участь і тромбоцити. В опосередкованому активованими тромбоцитами пошкодженні судин задіяні численні механізми, деякі з них зв'язані з участю цих клітин у синтезі різних запальних медіаторів, які володіють вазоактивними, хемотаксичними, тромбогенними і протеолітичними властивостями, що викликає активацію комплементу.

Питання для самоконтролю:

1. Наведіть класифікацію первинних васкулітів.
2. Патогенез васкулітів.

3. Назвіть некротизуючі панваскуліти.
4. Назвіть гранулематозні васкуліти.
5. Охарактеризуйте геморагічний васкуліт Шенлейн-Геноха).
6. Назвіть гігантоклітинні васкуліти.
7. Назвіть вторинні васкуліти.

ХВОРОБИ ШЛУНКОВО-КИШКОВОГО ТРАКТУ

ВСТУП. Ангіна – гостре інфекційне запалення піднебінних мигдаликів і тканин, що оточують зів. Розрізняють катаральну, лакунарну, фолікулярну, фібринозну, гнійну, некротичну, гангренозну та геморагічну ангіни. У стоматології також виділяється ангіна Людовіка – запалення підщелепної слинної залози.

Гастрит - це запалення слизової оболонки шлунка. За перебігом розрізняють гострий, хронічний гастрит та особливі форми гастриту. Морфологічно гострий гастрит поділяється на простий (катаральний), корозивний (некротичний), флегмонозний (гнійний), фібринозний. Хронічний гастрит може розвиватися у зв'язку з рецидивами гострого гастриту або без зв'язку з ним. Хронічний гастрит характеризується тривалим існуванням дистрофічних і некробіотичних змін епітелія слизової оболонки, внаслідок чого порушується його регенерація і виникає структурна перебудова слизової оболонки. Хронічний гастрит поділяється на неатрофічний (поверхневий, інтерстиційний, з кишковою метаплазією (повна тонкокишкова метаплазія, неповна та повна товстокишкова метаплазія)) та атрофічний (аутоімунний). До особливих форм гастритів відносяться - лімфоцитарний, гранулематозний, еозинофільний, інфекційний (за виключенням гелікобактерного), хімічний, радіаційний.

Виразкова хвороба - хронічне, з циклічним перебігом захворювання, основним клінічним і морфологічним вираженням якого є рецидивуюча виразка шлунка або дванадцятипалої кишки. Серед патогенетичних факторів хвороби виділяють загальні (порушення нервової і гормональної регуляції діяльності шлунка і дванадцятипалої кишки) і місцеві фактори (порушення кислотно-пептичного фактора слизового бар'єру і морфологічні зміни оболонки шлунка і дванадцятипалої кишки), а також бактеріальний фактор (кампілобактер пілорі).

МЕТА ЗАНЯТТЯ. Навчитися визначати етіологію, патогенез, знати патологічну анатомію гастриту, виразкової хвороби шлунка і дванадцятипалої кишки.

ОСНОВНІ ПИТАННЯ ТЕМИ

1. Ангіна – етіологія, патогенез, класифікація, морфологічні ознаки і ускладнення.
2. Етіологія, патогенез, морфологічна характеристика гострого та хронічного гастриту.
3. Етіологія, патогенез, морфологічна характеристика виразкової хвороби, її ускладнення, наслідки.

ПРАКТИЧНА ЧАСТИНА. ОСНАЩЕННЯ ЗАНЯТТЯ.

Демонстрація мікропрепаратів: № 76 - хронічна виразка шлунка (г + е), № 32 – флегмонозний апендицит (г + е), № 151 - аденокарцинома товстої кишки (г + е) .

Демонстрація макропрепаратів: атрофічний гастрит, численні гострі виразки шлунка, хронічна виразка шлунка, фунгозний рак шлунка, папілярний рак шлунка,

скір шлунка, флегмонозний апендицит, поліпоз кишечника, аденокарцинома прямої кишки.

НАВЧАЛЬНА КАРТА ЗАНЯТТЯ

1. Діагностувати атрофічний гастрит по макроскопічній картині. Вивчити макропрепарат „Атрофічний гастрит”. Звернути увагу на товщину слизової оболонки, її колір, характер поверхні (див. „Підручник”, с. 346-350, „Атлас”, с. 277).

2. Діагностувати гострі виразки шлунка по макроскопічній картині. Вивчити макропрепарат „Численні гострі виразки шлунка”. Записати назву препарату. Слизова оболонка шлунка з чисельними глибокими дефектами – це гострі виразки. Вони мають округлу і овальну форму. Дно їх утворено м’язовим шаром. Дно виразок забарвлено у брудно-сірий та чорний колір внаслідок утворення соляно-кислого гематину (див. „Підручник”, с. 353).

3. Діагностувати хронічну виразку шлунка по макроскопічній картині. Вивчити макропрепарат „Хронічна виразка шлунка”. Звернути увагу на локалізацію виразки, її форму, характер країв, глибину, щільність стінок, характер дна. Визначити, який вигляд має край, повернутий до стравоходу та до воротаря (див. „Підручник”, с. 353, мал. 198, „Атлас”, с. 281, мал. 293).

4. Діагностувати хронічну виразку шлунка по мікроскопічній картині. Вивчити мікропрепарат № 76 „Хронічна виразка шлунка з загостренням” і замалювати його. На малому збільшенні мікроскопа знайти кардіальний і пілоричний краї та дно виразки. Визначити глибину дефекту. На великому збільшенні мікроскопа відмітити поширові зміни у дні виразки, які характеризують хронічний перебіг і загострення процесу (див. „Підручник”, с. 353, „Атлас”, с. 282, мал. 294).

5. Діагностувати гігантську виразку шлунка по макроскопічній картині. Вивчити макропрепарат „Гігантська виразка шлунка”. Звернути увагу на локалізацію виразки, її розміри, форму, краї.

6. Діагностувати папілярний рак шлунка по макроскопічній картині. Вивчити макропрепарат „Папілярний рак шлунка”. Звернути увагу на колір пухлини, її поверхню, розміри (див. „Підручник”, с. 355-362, мал. 199).

7. Діагностувати грибоподібний рак шлунка по макроскопічній картині. Вивчити макропрепарат „Фунгозний рак шлунка”. Звернути увагу на вузлувату, горбисту поверхню пухлини, її колір, основу пухлини і консистенцію (див. „Підручник”, с. 355, мал. 199, „Атлас”, с. 283, мал. 295).

8. Діагностувати скір шлунка по макроскопічній картині. Вивчити макропрепарат „Скір шлунка”. Звернути увагу на потовщену стінку шлунка, нерівну слизову оболонку, нерівномірність товщини складок (див. „Підручник”, с. 357).

9. Діагностувати флегмонозний апендицит по макроскопічній картині. Вивчити макропрепарат „Флегмонозний апендицит”. Звернути увагу на розміри відростка, стан серозної оболонки (зовнішній вигляд, ступінь кровонаповнення), товщину і вигляд його стінки на розрізі, характер вмісту у просвіті (див. „Підручник”, с. 373).

10. Діагностувати апендицит по мікроскопічній картині. Вивчити і замалювати мікропрепарат № 32 „Флегмонозно-виразковий апендицит”. Звернути увагу на пошкодження слизової оболонки, характер ексудату, його розповсюдження у шарах стінки (див. „Підручник”, с. 374, мал. 210, „Атлас”, с. 288, мал. 300).

11. Діагностувати поліпоз кишечника по макроскопічній картині. Вивчити макропрепарат „Поліпоз товстої кишки”. На слизовій оболонці товстої кишки видно

численні пухлиноподібні утворення на ніжці з гладкою поверхнею (див. „Підручник”, с. 376).

12. Діагностувати аденокарциному прямої кишки по макроскопічній картині. Вивчити макропрепарат „Аденокарцинома прямої кишки”. Звернути увагу на горбисту поверхню пухлини, її розміри, колір (див. „Підручник”, с. 376, мал. 212, „Атлас”, с. 290, мал. 301).

ПИТАННЯ ДЛЯ САМОКОНТРОЛЮ

1. Гострий гастрит. Етіологія. Класифікація. Патанатомія.
2. Хронічний гастрит. Класифікація. Патанатомія. Ускладнення.
3. Виразкова хвороба шлунка. Етіологія. Патогенез. Морфологія.
4. Порівняльна морфологічна характеристика виразкової хвороби шлунка і дванадцятипалої кишки.

5. Ускладнення виразкової хвороби шлунка.

6. Апендицит. Етіологія, патогенез. Класифікація. Патанатомія. Ускладнення.

СИТУАЦІЙНІ ЗАДАЧІ

Задача 1. Червоподібний відросток збільшений в розмірах. Серозна оболонка тьмяна, повнокрівна, вкрита фібринозними нашаруваннями. На розрізі відмічається потовщення стінки, з просвіту витікає гній.

1. Ваш діагноз?

Задача 2. Хворий тривалий час страждає на виразкову хворобу шлунка з сезонними загостреннями. Під час останнього загострення, яке супроводжувалося сильним болем з ірадіацією під лопатку, хворому проведено гастроскопію, під час якої встановлено, що в пілородуоденальній зоні є виразка діаметром до 3 см з підритими, щільними краями, на дні її видно сіро-жовтувату тканину з часточковою будовою.

1. Яке ускладнення виразкової хвороби розвинулось у хворого?

Завдання 3. У прозектуру доставлені оперативно вилучені піднебінні мигдалики щільної консистенції, рожево-сірого кольору з поверхневими ерозіями. При мікроскопічному дослідженні виявляється склероз капсули і тканини мигдаликів, вогнища виразки епітелію. Лімфоїдна тканина мигдаликів гіперплазована з великими реактивними центрами у фолікулах. Вкажіть, який з перерахованих діагнозів найбільш імовірний?

1. Катаральний тонзиліт
2. Флегмонозний тонзиліт
3. Гнійний тонзиліт
4. Хронічний тонзиліт
5. Виразково-некротичний тонзиліт

Завдання 4. У хворого, що помер від шлункової кровотечі, при морфологічному дослідженні шлунка виявлено глибокий дефект стінки з ураженням м'язового шару; проксимальний край дефекту підритий, а дистальний – положистий. При мікроскопічному дослідженні виразкового дефекту в його дні виявляється зона некрозу, під якою розташований шар грануляційної тканини. М'язовий шар у дні виразки замінено масивною ділянкою рубцової тканини. Встановіть діагноз.

1. Хронічна виразка в стадії загострення
2. Хронічна виразка з малігнізацією
3. Гостра виразка
4. Ерозія

5. Хронічна виразка в стадії ремісії

Завдання 5. Оперативно вилучений червоподібний відросток з тьмяною і повнокровною серозною оболонкою. Мікроскопічно в слизовій оболонці - набряк, стази в капілярах і венулах, дрібні крововиливи, фокуси ексудативного гнійного запалення і поверхневі дефекти епітелію (первинний афект Ашофа). Вкажіть, яка з перерахованих форм апендициту найбільш імовірна?

1. Поверхневий апендицит
2. Простий апендицит
3. Флегмонозний апендицит
4. Флегмонозно-виразковий апендицит
5. Гангренозний апендицит

Завдання 6. Хворий чоловік 53 років, що страждав виразковою хворобою шлунка більш 25 років, надійшов у хірургічне відділення зі скаргами на часту блювоту після прийняття їжі, що прогресує, схуднення, сильну спрагу. У стаціонарі розвилися ознаки олігурії, а потім анурії. Хворий помер. При розтині тіла виявлено рубцовий стеноз привратника, різке збільшення розмірів шлунка, що досягає практично області таза. Вкажіть, яке з перерахованих ускладнень виразкової хвороби призвело хворого до смерті?

1. Арозивна кровотеча
2. Перитоніт
3. Пенетрація виразки
4. Хлоргідропенічна уремія
5. Малігнізація

Завдання 7. При мікроскопічному дослідженні гастробіоптата з країв виразки виявлено сполучну тканину з великою кількістю судин, стінки яких стовщені внаслідок фіброзу і склерозу, а просвіти звужені. Вкажіть, який з перерахованих діагнозів найбільш імовірний?

1. Гостра виразка шлунку
2. Хронічна виразка шлунку в стадії загострення
3. Хронічна виразка шлунку в стадії ремісії
4. Гострий ерозивний гастрит
5. Хронічний ерозивний гастрит

Завдання 8. При мікроскопічному дослідженні оперативно вилученого апендикса виявлені набряк, дифузна нейтрофільна інфільтрація стінки відростка з наявністю дефекту слизової оболонки, що проникає до м'язового шару. Яка клініко-морфологічна форма апендициту у хворого?

1. Флегмонозно-виразковий апендицит
2. Флегмонозний апендицит
3. Гангренозний апендицит
4. Поверхневий апендицит
5. Апостематозний апендицит

Завдання 9. При мікроскопічному дослідженні біоптата слизової оболонки шлунка виявлене зменшення кількості залоз, розростання сполучної тканини. Збережені залози розміщені групами, їхні протоки розширені. Слизова інфільтрована лімфоцитами, плазматичними клітинами, поодинокими нейтрофілами. Ваш діагноз?

1. Хронічний поверхневий гастрит

2. Хвороба Менетріє
3. Хронічний атрофічний гастрит
4. Хронічний гіпертрофічний гастрит

Завдання 10. У патологоанатомічне відділення доставлено оперативно вилучений червоподібний відросток. При макроскопічному дослідженні він злегка збільшений, серозна оболонка тьмяна, повнокровна. У слизовій оболонці дистального відділу апендикса на невеликій ділянці мається фокус ексудативного гнійного запалення і трикутної форми неглибокий дефект епітелію. Назвіть форму апендициту.

1. Простий апендицит
2. Флегмонозний апендицит
3. Поверхневий апендицит
4. Апостематозний апендицит
5. Гангренозний апендицит

Завдання 11. Для дослідження в прозектуру доставлено збільшений у розмірах апендикс із повнокровними судинами і тьмяною серозною оболонкою. Мікроскопічно виявлена дифузна інфільтрація нейтрофілами слизової, підслизової, м'язової і серозної оболонок. Вкажіть, який з перерахованих діагнозів найбільш імовірний?

1. Гострий флегмонозний апендицит
2. Гострий простий апендицит
3. Гострий поверхневий апендицит
4. Гострий гангренозний апендицит
5. Емпієма апендикса

ХВОРОБИ ПЕЧІНКИ, ЖОВЧОВИВІДНОЇ СИСТЕМИ ТА ПІДШЛУНКОВОЇ ЗАЛОЗИ.

ВСТУП. У печінці можуть розвиватися захворювання, в основі яких лежать переважно дистрофічні та некротичні зміни паренхіми (гепатози), запальні зміни (гепатити) та дисрегенераторні процеси з склерозом, деформацією і перебудовою тканини печінки (цирози), на фоні яких нерідко розвивається рак печінки.

Гепатит - це запалення печінки. Він може розвиватися як самостійне захворювання (первинний гепатит) або як прояв іншої хвороби (вторинний гепатит). Первинний гепатит найчастіше викликається гепатотропними вірусами (вірусний гепатит) і лікарськими речовинами (медикаментозний гепатит). Він може мати гострий або хронічний перебіг. Гострий гепатит поділяють на серозний та гнійний. Хронічний гепатит буває активним (агресивним), персистуючим та холестатичним.

Цироз печінки - хронічне захворювання, яке характеризується зростаючою печінковою недостатністю у зв'язку з розростанням сполучної тканини, зморщуванням, деформацією і структурною перебудовою органа. Класифікація цирозу печінки враховує етіологію, морфологію (морфогенез), функціональну характеристику і характер перебігу. В залежності від етіології виділяють вірусний, алкогольний, біліарний, обмінно-аліментарний, застійний, неясної етіології (криптогенний) цироз. На основі макроскопічної картини розрізняють крупновузловий, дрібновузловий та змішаний цироз; на основі мікроскопічної картини - мультилобулярний та монолобулярний цироз. Базуючись на морфогенетичних критеріях, виділяють постнекротичний, порталний (септальний), біліарний та змішаний цирози печінки.

МЕТА ЗАНЯТТЯ. Навчитися визначати етіологію, патогенез, знати патологічну анатомію хвороб печінки і розрізняти їх, керуючись морфологічною характеристикою.

ОСНОВНІ ПИТАННЯ ТЕМИ

1. Гепатоз. Визначення, класифікація, етіологія, патогенез, морфологічна характеристика, ускладнення, наслідки.
1. Гепатит. Визначення, класифікація, етіологія, патогенез, морфологічна характеристика, ускладнення, наслідки.
2. Цироз печінки. Визначення, класифікація, етіологія, патогенез, морфологічна характеристика, ускладнення, наслідки.

ПРАКТИЧНА ЧАСТИНА. ОСНАЩЕННЯ ЗАНЯТТЯ.

Демонстрація мікропрепаратів: №33 Портальний цироз печінки, №78 Жирова дистрофія печінки (жировий гепатоз)

Демонстрація макропрепаратів: атрофічний гастрит, численні гострі виразки шлунка, хронічна виразка шлунка, фунгозний рак шлунка, папілярний рак шлунка, шкір шлунка, флегмонозний апендицит, поліпоз кишечника, аденокарцинома прямої кишки, жирова дистрофія печінки, пілефлебітичні абсцеси в печінці, портальний цироз печінки, біліарний цироз печінки.

НАВЧАЛЬНА КАРТА ЗАНЯТТЯ

1. Діагностувати пілефлебітичні абсцеси у печінці по макроскопічній картині. Вивчити макропрепарат „Пілефлебітичні абсцеси у печінці”. Звернути увагу на розміри, консистенцію і колір капсули, розміри і зовнішній вигляд абсцесів (див. „Підручник”, с. 381).

2. Діагностувати портальний цироз печінки по макроскопічній картині. Вивчити макропрепарат „Портальний цироз печінки”. Відмітити розміри, колір, консистенцію, зовнішній вигляд печінки на поверхні і на розрізі (див. „Підручник”, с. 394, мал. 222, „Атлас”, с. 297, мал. 309).

3. Діагностувати портальний цироз печінки по мікроскопічній картині. Вивчити і замалювати мікропрепарат № 33 „Портальний цироз печінки”. При вивченні його звернути увагу на порушення часточкової будови печінки, товщину фіброзних прошарків, утворення псевдочасточок. Вивчити будову псевдочасточок, відмітити характер дистрофії гепатоцитів, клітинний склад інфільтрату строми (див. „Підручник”, с. 393, мал. 221, „Атлас”, с. 300-301, мал. 312, 313).

4. Діагностувати біліарний цироз печінки по макроскопічній картині. Вивчити макропрепарат „Біліарний цироз печінки”, відмітити колір, щільність печінки і вигляд її поверхні (див. „Підручник”, с. 392, „Атлас”, с. 297, мал. 309).

5. Діагностувати біліарний цироз печінки по мікроскопічній картині. Вивчити і замалювати мікропрепарат № 50 „Біліарний цироз печінки”. Звернути увагу на стан капілярів (їх вміст), гепатоцитів, розвиток сполучної тканини і утворення псевдочасточок (див. „Підручник”, с. 392, „Атлас”, с. 297).

ПИТАННЯ ДЛЯ САМОКОНТРОЛЮ

1. Класифікація хвороб печінки. Набуті та спадкові гепатози, їх характеристика.
2. Токсична дистрофія печінки. Визначення, етіологія і патогенез, стадії.
3. Макро- і мікроскопічні зміни в печінці при токсичній дистрофії. Наслідки. Позапечінкові зміни при токсичній дистрофії печінки.

4. Жировий гепатоз. Визначення, етіологія, патогенез. Патанатомія. Морфогенетичні механізми ожиріння печінки. Наслідки.
5. Гепатит. Визначення, етіологія, патогенез. Класифікація гепатитів в залежності від характеру перебігу і характеру тканинної реакції.
6. Макро- і мікроскопічні зміни в печінці при різних формах гострих та хронічних гепатитів. Наслідки.
7. Цироз печінки. Визначення. Класифікація цирозу по морфології, морфогенезу, етіології і клініко-функціональним критеріям (Кубинська і Мексиканська класифікація). Основні фактори патогенеза цирозу.
8. Компенсаторно-приспосувальні процеси при цирозі. Основні зміни в печінці при цирозі. Морфологія різних видів цирозу. Ускладнення цирозу, наслідки.

СИТУАЦІЙНІ ЗАДАЧІ

Задача 1. У хворого після прийому етиленгліколю розвилися жовтяниця, геморагічний діатез, слабкість. Через декілька днів хворий втратив свідомість і помер. На розтині: печінка насичено жовтого кольору, дуже м'яка, капсула зморшкувата. При мікроскопічному дослідженні знайдено дифузний некроз часточок печінки.

1. Ваш діагноз?
2. Назвіть причину смерті.

Задача 2. На розтині у померлого збільшений об'єм живота. В черевній порожнині 5 літрів каламутної рідини з домішками фібрину. Очеревина гіперемована, тьмяна. Печінка маленька, щільна, деформована, з великими вузлами округлої форми.

1. Поставте діагноз.
2. Назвіть морфологічний варіант хвороби і причину смерті.

Завдання 3. У хворого раптово з'явилася рясна кривава блювота і через 2 години наступила смерть. При розтині - шлунок без виразкових і ерозивних дефектів, слизова оболонка його блідо-синюшна. У порожнині шлунка - безліч червоних кров'яних згортків. Печінка зменшена в розмірах, з рівномірною дрібнобугристою поверхнею, жовтого кольору на розрізі. Спленомегалія. Асцит (3 л рідини). У нижній третині стравоходу - варикозно розширені вени з дефектами стінок. Визначте захворювання, його форму, ускладнення, причину смерті. Чому розширені вени стравоходу?

Завдання 4. Хворий протягом тривалого часу страждає хронічним алкоголізмом. Після вживання великих доз алкоголю неодноразово відзначав жовтяницю, при дослідженні пунктата печінки діагностували повторні атаки гострого алкогольного гепатиту. При об'єктивному дослідженні печінка щільної консистенції, край її горбистий; на передній черевній стінці відзначається різке розширення вен. Який патологічний процес розвився в печінці? Який зовнішній вигляд при лапароскопії? Які мікроскопічні зміни печінки? Які можливі ускладнення?

Завдання 5. Хворий 59 років протягом тривалого часу страждає хронічним алкоголізмом. Після вживання великих доз алкоголю неодноразово відзначалася жовтяниця. При дослідженні біопсійного матеріалу печінки в минулому були діагностовані повторні атаки алкогольного гепатиту. При лапароскопії - печінка жовтого кольору, щільної консистенції, край її загострений, поверхня печінки нерівна, з безліччю дрібних вузлів. Про яке захворювання варто думати?

1. Цироз печінки

2. Рак печінки
3. Підгостра дистрофія печінки
4. Хронічний гепатит
5. Гострий гепатит

Завдання 6. При гістологічному дослідженні пункційного біоптату печінки чоловіка із клінічними проявами печінкової недостатності виявлено порушення будови часточок, гідропічна і балонна дистрофія гепатоцитів, їхній некроз на периферії часточок. Крім того, спостерігається дифузна лімфогістіоцитарна інфільтрація склерозованих портальних трактів, що проникає на периферію часточок, оточуючі і руйнуючі гепатоцити. Ваш діагноз?

1. Хронічний активний алкогольний гепатит
2. Гострий алкогольний гепатит
3. Гостра циклічна форма вірусного гепатиту
4. Холестатична форма вірусного гепатиту
5. Хронічний персистуючий алкогольний гепатит

Завдання 7. При розтині померлої жінки 48 років від інтоксикації виявлено жовтяничне фарбування шкіри і склер, печінка зменшена, в'ялої консистенції зі зморщеною капсулою. На розрізі тканина печінки червоного кольору, повнокровна. Мікроскопічне дослідження показало, що гепатоцити в центрах часточок некротизовані, а на периферії - у стані жирової дистрофії; ретикулярна строма органа оголена, синусоїди розширені і різко повнокровні. Вкажіть, який з перерахованих діагнозів найбільш імовірний?

1. Жировий гепатоз
2. Гострий продуктивний гепатит
3. Хронічний активний гепатит
4. Токсична дистрофія печінки в стадії жовтої дистрофії
5. Токсична дистрофія печінки в стадії червоної дистрофії

Завдання 8. У хворого С., 67 років, що довго страждав жовчнокам'яною хворобою з ознаками холангіту і холангіоліту, розвився цироз печінки. До якого з нижчеперелічених видів цирозу він відноситься?

1. Біліарний
2. Інфекційний
3. Токсичний і токсикоалергічний
4. Обмінно - аліментарний
5. Циркуляторний

Завдання 9. У чоловіка, що зловживав алкоголем і помер від отруєння етанолом, при гістологічному дослідженні в підшлунковій залозі виявлена атрофія паренхіми, розширення проток, які місцями нагадують кісти, утворення регенераторних аденом, склероз, осередкова петрифікація і лімфогістіоцитарні стромальні інфільтрати. Вкажіть, який з перерахованих діагнозів найбільш імовірний?

1. Жировий панкреонекроз
2. Геморагічний панкреатит
3. Гострий гнійний панкреатит
4. Хронічний панкреатит
5. Рак підшлункової залози

СТРУКТУРА ТА ПРИНЦИПИ ПОБУДОВИ КЛІНІЧНОГО ТА ПАТОЛОГОАНАТОМІЧНОГО ДІАГНОЗІВ.

СТРУКТУРА ТА ПРИНЦИПИ ПОБУДОВИ КЛІНІЧНОГО ТА ПАТОЛОГОАНАТОМІЧНОГО ДІАГНОЗІВ, ЇХ ПОРІВНЯННЯ. ПОНЯТТЯ ПРО НОЗОЛОГІЧНУ ОДИНИЦЮ, ОСНОВНЕ ЗАХВОРЮВАННЯ, УСКЛАДНЕННЯ ОСНОВНОГО ЗАХВОРЮВАННЯ, СУПУТНЄ ЗАХВОРЮВАННЯ, КОМБІНОВАНЕ ОСНОВНЕ ЗАХВОРЮВАННЯ (КОНКУРУЮЧЕ, ПОЄДНАНЕ, ФОНОВЕ).

Актуальність теми.

Діагноз це медичне заключення про стан здоров'я хворого, про захворювання (травму), які у нього є або причину смерті при летальних наслідках, виражене в термінах прийнятих міжнародною класифікацією хвороб (МКХ), зокрема її 10 переглядом.

Клінічний і патологоанатомічний діагнози мають бути нозологічним і відповідати МКХ, патогенетично обґрунтованими, тобто містити чітку структуру з уніфікованими рубриками, а також бути логічним і достовірним, а у визначених випадках включати і етіологічно.

Мета (загальна): вміти визначати поняття діагнозу, структуру клінічного та патологоанатомічного діагнозів, основне захворювання, ускладнення основного захворювання, супутнє захворювання.

Основне захворювання те, яке самостійно або через свої етіологічно або патогенетично зв'язаними ускладненнями послужило безпосередньою причиною смерті.

Ускладнення — патологічний процес, етіологічно або патогенетично зв'язаний з основним захворюванням, який формує якісно відмінні від його головних проявів клінічні зміни (синдроми). Ускладнення можуть бути смертельними і не смертельними.

Супутні захворювання які не роблять суттєвого впливу на перебіг основного захворювання або його ускладнень

При порівнянні діагнозів по основному захворюванню мають місце два результати: 1) співпадіння діагнозів, 2) розбіжність діагнозів.

При порівнянні діагнозів по ускладненням і супутнім захворюванням має місце три результати: 1) розпізнані, 2) не розпізнані, 3) гіпердіагностика.

В практиці лікарів в якості основного захворювання найчастіше виступає одне захворювання («монокаузальний» варіант), значно рідше – («бікаузальний» варіант), іноді - поєднання трьох і більше нозологічних одиниць («мультикаузальний» варіант).

Комбіноване (конкуруючі, поєднані, фонові) основне захворювання – це дві нозологічні одиниці, які можуть знаходитися в різному патогенетичному і танатологічному зв'язку, взаємодіючи між собою, приводять до смерті.

- Конкуруючі захворювання – дві нозологічні одиниці, що одночасно є у хворого кожна з яких окремо може привести до смерті.

- Поєднані захворювання - дві нозологічні форми, кожна окремо в даних умовах

не може привести до смерті, але в сукупності через спільні ускладнення прискорюють настання смерті.

• Фонові захворювання - відіграють істотну роль у виникненні і розвитку основного захворювання, хоча етіологія у них може бути інша. Виключення складають атеросклероз, гіпертонічна хвороба по відношенню до ішемічної хвороби серця (ІХС) і цереброваскулярних хвороб (ЦВХ).

●

Конкретні цілі

Початковий рівень

Вміти

| | |
|--|---|
| 1. Визначити принципи побудови клінічного та патологоанатомічного діагнозів | Знати етіологію, патогенез, пат анатомію, ускладнення ІХС і ЦВХ |
| 2. Визначити основне захворювання, ускладнення основного захворювання, супутні захворювання. | Знати патологічну анатомію онкологічних захворювань, хвороб ШКТ, сечовидільної системи, статевих органів і вагітності |
| 3. Визначити комбіноване основне захворювання (конкуруюче, поєднане, фонове). | Знати патологічну анатомію інфекційних хвороб, хвороб ендокринної системи |

Для того, щоб Ви могли уявити, чи відповідає початковий рівень Ваших знань - умінь необхідному, пропонуємо виконати ряд завдань.

Завдання №1

Які з перерахованих патологічних процесів можуть бути основним захворюванням.

- а) гострий інфаркт міокарда;
- б) метастази рака в печінку;
- в) спайкова хвороба кишківника;
- г) крововилив в мозок;
- д) перфорація серця при катетеризації підключичної вени.

Завдання 2

Визначте, які патологічні процеси можуть бути: 1- основним захворюванням, 2 – супутнім?

- а) вогнищева пневмонія,
- б) вірусний гепатит,
- в) хронічний бронхіт,
- г) гемолітична хвороба новонароджених,
- д) виразкова хвороба 12-палої кишки.

Завдання 3

Перерахуйте, які патологічні процеси можуть бути: 1 – основним захворюванням і 2 – ускладненням (вказіть цифри і літери)?

- а) уремія,
- б) жовчно-кам'яна хвороба;
- в) цироз печінки;
- г) застійне повнокрів'я печінки і нирок;
- д) набряк легень;
- е) хронічний гастрит;
- є) пілефлебичні абсцеси печінки.

Еталони вирішення до рішення завдань для самоперевірки і самоконтролю початкового рівня знань-умінь: 1 – а), в), г), д); 2 – а), б), в), г), д); 3 – 1(б,в,є); 2(а,г,д,є).

Теоретичні питання, на основі яких можливе виконання цільових видів діяльності.

- 1. Структура клінічного та патологоанатомічного діагнозів.
- 2. Принципи побудови клінічного та патологоанатомічного діагнозів.
- 3. Визначення основного захворювання.

4. Визначення ускладнення основного захворювання.

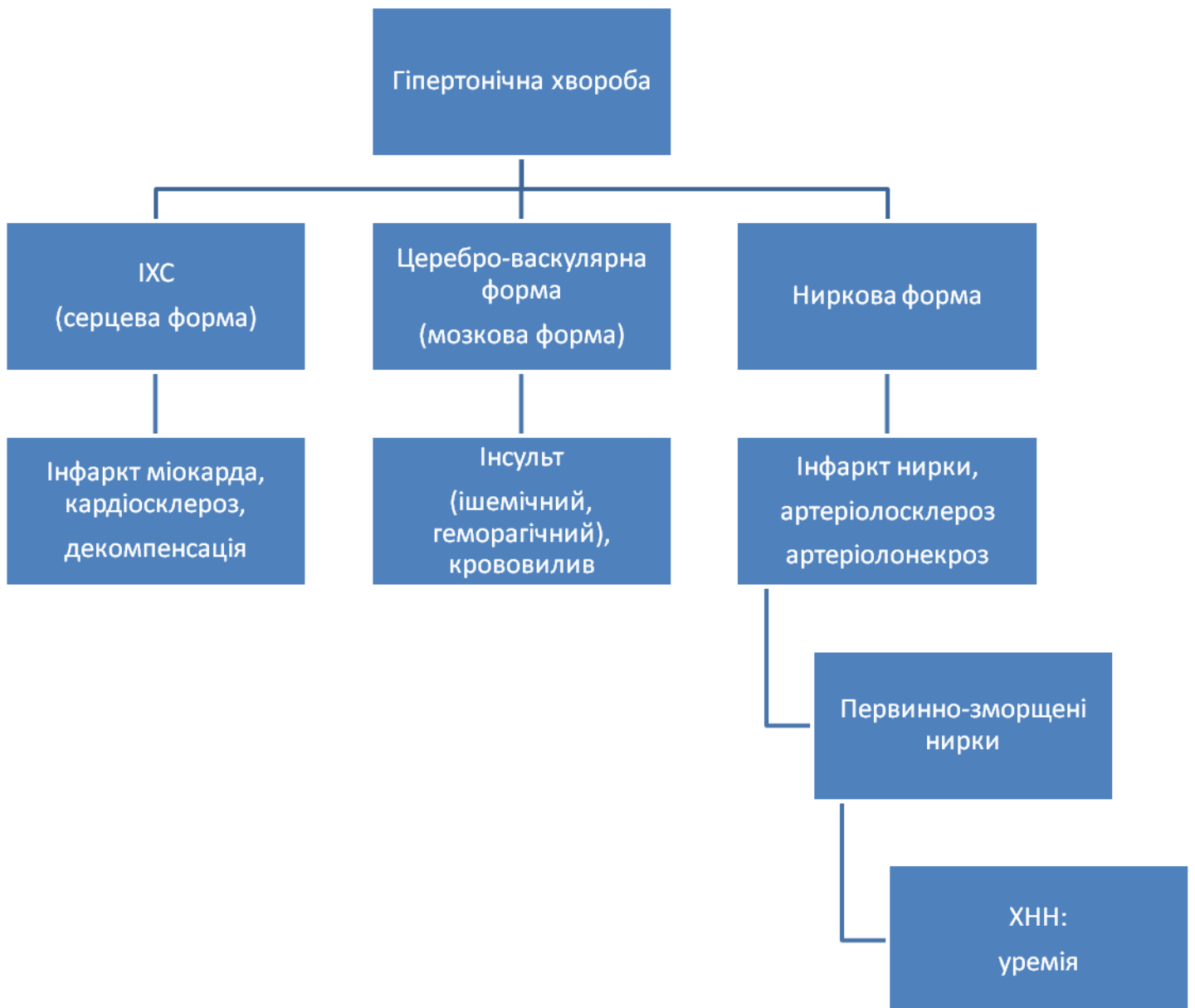
5. Що таке супутнє захворювання?

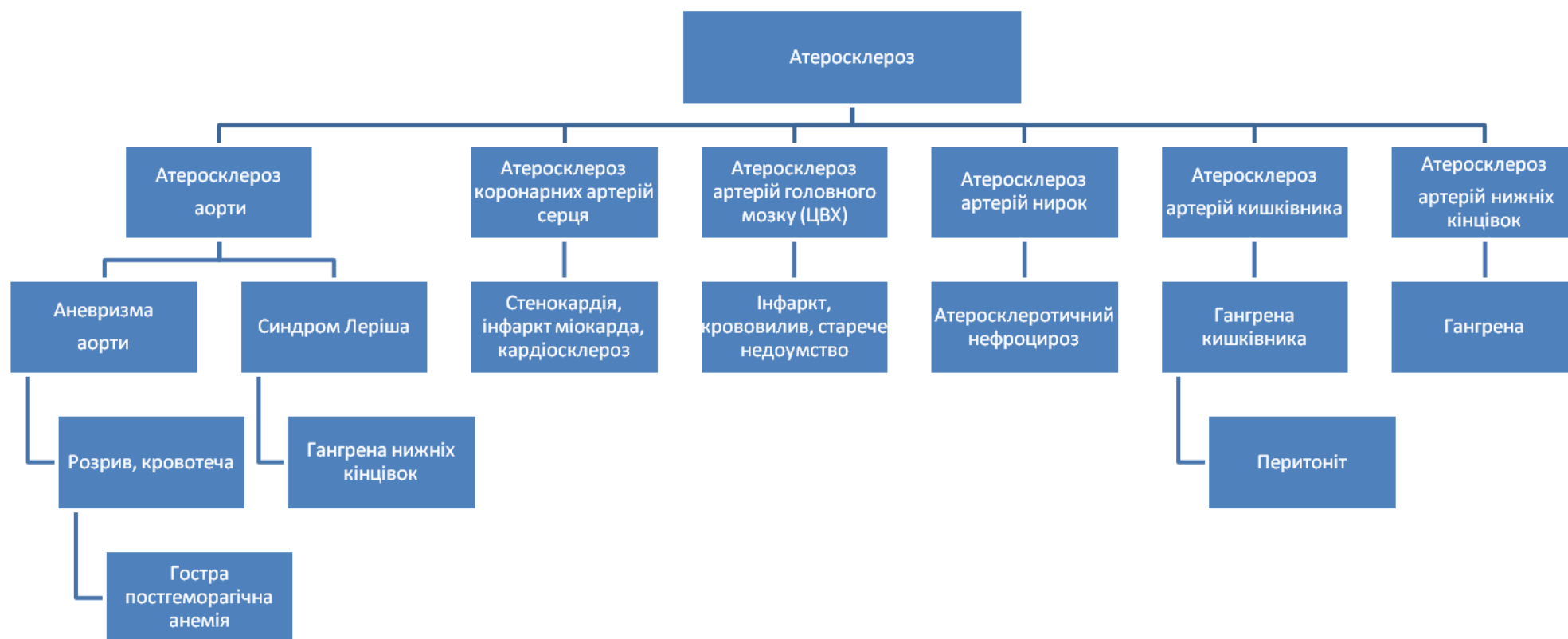6. Комбіноване основне захворювання (конкуруюче, поєднане, фонове).

Зміст навчання повинен забезпечити досягнення цілей навчання, цьому сприяють графи логічної структури теми: «Структура і принципи побудови клінічного та патологоанатомічного діагнозів, їх порівняння. Поняття про нозологічну одиницю, основне захворювання, супутнє захворювання, комбіноване основне захворювання (конкуруюче, поєднане, фонове)». Додаток №1 та №2.

Додаток № 1

Граф логічної структури теми «Структура і принципи побудови діагнозів».





Виконайте наступні цільові завдання:

Завдання 1

На розтині виявлено: гострий інфаркт міокарду в області верхівки серця, хронічний обструктивний бронхіт, постінфарктний кардіосклероз, камінь жовчного міхура, атеросклеротичний коронаросклероз, загальне венозне повнокрів'я. Сформулюйте патологоанатомічний діагноз.

Задача №2

Хвора І., 37 років поступила в хірургічну клініку з діагнозом жовчнокам'яної хвороби, з приводу якої і була прооперована. Через 3 дні наступила кровотеча з розвитком гострої постгеморагічної анемії, яка виявилась безпосередньою причиною смерті. На розтині виявлено зміни характерні для біліарного цирозу печінки, хронічного бронхіту, розриви варикозного розширених вен стравоходу. При дослідженні оперативного видаленого жовчного міхура знайшли множинні холестеринові камені. Як правильно побудувати патологоанатомічний діагноз.

Завдання №3

Хвора 63 років поступила з приводу перелому стегнової кістки, через тиждень після госпіталізації розвинулась правобічна вогнищева пневмонія, від якої вона померла. На розтині виявлено рак правого головного бронху з проростанням пухлини в верхню частку цієї легені з явищами перифокальної пневмонії. Метастази пухлини в головку і шийку правого стегна з переломами кістки. Побудуйте патологоанатомічний діагноз.

Завдання №4

Хворий 60 років страждав атеросклерозом з переважним ураженням судин серця. Помер від інфаркту міокарда. Крім цього на розтині виявлені камені жовчного міхура. Оформіть патологоанатомічний діагноз.

Короткі методичні вказівки до роботи на практичному занятті

На початку заняття за еталонами відповідей перевіряється правильність рішення домашнього завдання. Потім шляхом тестового контролю буде перевірена Ваша підготовка до заняття.

Самостійно вивчити теоретичні питання щодо структури і принципів побудови клінічного і патологоанатомічного діагнозів і примінити ці знання на практиці при постановці:

- а) основного захворювання;
- б) ускладнень основного захворювання;
- в) супутніх захворювань.

Інструкція написання патологоанатомічного діагнозу:

1. Визначити в патологоанатомічному діагнозі основне захворювання, якщо воно комбіноване, вказати конкуруюче, поєднане, фонове захворювання.
2. Визначити в діагнозі ускладнення основного захворювання.
3. Визначити в діагнозі супутні захворювання.

ПРАВИЛА ОФОРМЛЕННЯ ЛІКАРСЬКОГО СВІДОЦТВА ПРО СМЕРТЬ ТА ЛІКАРСЬКОГО СВІДОЦТВА ПРО ПЕРИНАТАЛЬНУ СМЕРТЬ.

ПРАВИЛА ОФОРМЛЕННЯ ЛІКАРСЬКОГО СВІДОЦТВА ПРО СМЕРТЬ.

КАТЕГОРІЇ РОЗБІЖНОСТЕЙ ДІАГНОЗІВ (Р₁Р₂Р₃).

ЯТРОГЕНІЯ (“ДРУГА ХВОРОБА”). ЛІКАРСЬКІ ПОМИЛКИ, ЇХ ПРИ-

ЧИНИ. РІШЕННЯ СИТУАЦІЙНИХ ЗАДАЧ З КЛІНІКО-АНАТОМІЧНОГО АНАЛІЗУ

Актуальність теми: Лікарське свідоцтво про смерть є важливим документом, яке залишається на руках у родичів і служить для отримання різних довідок, пенсії, страховок та інше. Видається родичам померлого під розписку лікарем патологоанатомом на підставі розтину трупа, або лікарем медичного закладу, що лікував померлого на підставі записів в медичній документації. Забороняється видача свідоцтва про смерть заочно без особистого встановлення факту смерті. Заповнюється в 2-х примірниках, згідно паспортних даних, кульковою ручкою синього або чорного кольору пастою.

В діагнозі в частині I пункту 11 у рядку а) записується хвороба або стан, що безпосередньо призвели до смерті. У рядках «б», «в», «г» зазначаються патологічні стани (якщо такі були), що зумовили безпосередню причину смерті; основна (першопочаткова) причина смерті вказується в останню чергу. У деяких випадках основне захворювання і безпосередня причина смерті можуть збігатися. Пункт «г» призначений для реєстрації обставин отримання смертельного пошкодження, що виникло в результаті травм, отруєнь або інших дій зовнішніх причин.

У частині II свідоцтва записуються інші суттєві стани або захворювання (конкуруючі, поєднані, фонові), які сприяли настанню смерті, але не були пов'язані із хворобою чи його ускладненням, що безпосередньо призвели до смерті.

Неспівпадіння діагнозів за основним захворюванням може бути: 1) за нозологічним принципом, 2) за етіологією, 3) за локалізацією, 4) через неправильну конструкцію діагнозу; 5) при комбінованому основному захворюванні відсутність чи помилковий діагноз одного конкуруючих чи поєднаних.

Категорії розбіжностей:

P_1 - захворювання не було розпізнане на попередніх етапах надання медичної допомоги; в даному лікувально-профілактичному закладі встановлення правильного діагнозу було неможливе через важкість стану хворого, поширеність патологічного процесу, короткочасність перебування хворого в даному закладі.

P_2 - захворювання не було розпізнане в даному лікувальному закладі у зв'язку з недоліками в обстеженні хворого, відсутністю необхідних та доступних досліджень; при цьому правильна діагностика захворювання не привела до принципової зміни лікувальної тактики, не обов'язково вирішально вплинула б на кінець захворювання але правильний діагноз міг бути і повинен був бути поставлений.

P_3 - неправильна діагностика зумовила помилкову лікарську тактику, що виявилась визначальним в летальному завершенні захворювання.

Ятрогенія («друга») хвороба - розглядається, як послідовно виникаючі захворювання, патогенетично зв'язані з першим або яке випадково нашарувалося, а також як захворювання, яке розвинулося при деяких умовах в зв'язку з лікарськими втручаннями з приводу хвороби і патогенетично з останнім не зв'язане.

X40 - X44 - випадкове передозування ліків, неправильне призначення або прийом лікарського засобу помилково.

У 40 - У59 - лікарські засоби, медикаменти і біологічні субстанції, що є причиною несприятливих реакцій при терапевтичному застосуванні.

У60 - У69 - випадкове нанесення шкоди хворому в ході терапевтичного чи хірургічного втручання.

У70 - У82 - медичні прилади і пристрої пов'язані з нещасним випадком використанні для діагностики чи лікування.

У83 - 84 - хірургічні та інші медичні процедури, як – причина аномальної реакції пацієнта або пізнього ускладнення без згадки про випадкове нанесення шкоди хворому під час їх виконання.

У88 - наслідки терапевтичного чи хірургічного втручання, як зовнішніх причин захворюваності і смертності.

Причини діагностичних помилок, які повинні бути визначеними в кожному конкретному випадку шляхом аналізу карти стаціонарного хворого, можуть бути об'єктивними і суб'єктивними.

Об'єктивні причини: 1) важкість діагностики; 2) важкість стану хворого; 3) короткочасність перебування хворого в лікувальному закладі (менше 24 годин).

Суб'єктивні причини: 1) недостатнє обстеження хворого; 2) нехтування анамнестичними, клінічними даними; 3) неправильна трактовка діагнозу.

Мета (загальна) - 1) на підставі знання правил оформлення лікарського свідоцтва про смерть вміти заповнити в кожному клініко-анатомічному спостереженні лікарське свідоцтва про смерть; 2) вміти рішати задачі з клініко-анатомічного аналізу.

Конкретні цілі

Початковий рівень

Умінь

| | |
|--|---|
| 1. Визначити в діагнозі лікарського свідоцтва про смерть безпосередню причину смерті, основне (першопочаткове) захворювання | 1. На підставі знань отриманих на клінічних кафедрах хірургічного та терапевтичного профілей розпізнавати основні нозологічні форми. |
| 2. Визначити в діагнозі лікарського свідоцтва про смерть ятрогенію (якщо вона була), її особливості | 2. На підставі знань МКХ -10 знати перелік тризначних рубрик і чотиризначних підрубрик (кафедра соціальної медицини, клінічні кафедри). |
| 3. Вміти визначати категорії розбіжностей клінічного і патологоанатомічного діагнозів, лікарські помилки, їх причини. | 3. Розпізнавати основне захворювання, ускладнення, супутні захворювання (кафедра хірургії, терапії, педіатрії, акушерства). |
| 4. При рішенні ситуаційних задач вміти визначати основне захворювання; ускладнення основного захворювання, супутні захворювання. | 4. Розпізнавати безпосередню причину смерті (кафедра хірургії, терапії, педіатрії, акушерства). |

Для того, щоб Ви могли уявити чи відповідає початковий рівень ваших знань-умінь необхідному, пропонуємо виконати ряд завдань.

Завдання № 1

Патологоанатомічний діагноз: **основне захворювання** - хронічний дифузний обструктивний бронхіт;

ускладнення основного захворювання - пневмосклероз, емфізема легень, вогнищева пневмонія, легеневе серце, загальне венозне повнокрів'я, набряк легень,

супутні захворювання калькульозний холецистит.

Заповніть лікарське свідоцтво про смерть

I а)-

б)-

в)-

г)-

II -

Завдання №2

Патологоанатомічний діагноз: **основне захворювання** - рак правої легені; **ускладнення основного захворювання** - ателектаз правої легені, правобічний геморагічний плеврит; супутні захворювання - гіпертонічна хвороба.

Заповніть лікарське свідоцтво про смерть:

I- а) -

б)-

в)-

г)-

II

Завдання №3

Патологоанатомічний діагноз

Основне захворювання: 1) Лімфогангульоматоз (змішаний тип) з ураженням внутрішньогрудних і шийних лімфатичних вузлів, селезінки і нижньої частки правої легені;

2) Туберкулома в 6 сегменті правої легені з розпадом; бронхогенною генералізацією у вигляді ексудативних ацинозних і ацинознолобулярних вогнищ в 6 сегменті і нижній частці правої легені.

Ускладнення основного захворювання: Правобічний геморагічний плеврит, кахексія, дистрофія внутрішніх органів. Супутні захворювання -

Заповніть лікарське свідоцтво про смерть:

I а)-

б)-

в)-

г)-

II –

Еталони відповідей:

Завдання №1

I а) набряк легень

б) легеневе серце

в)хронічний бронхіт

г) –

II –

Завдання №2

- I** а) правобічний геморагічним плеврит
 б) ателектаз правої легені
 в) рак правої легені
 г) –

II

Завдання №3

- I** а) кахексія
 б) лімфогранульоматоз
 в) –
 г) –

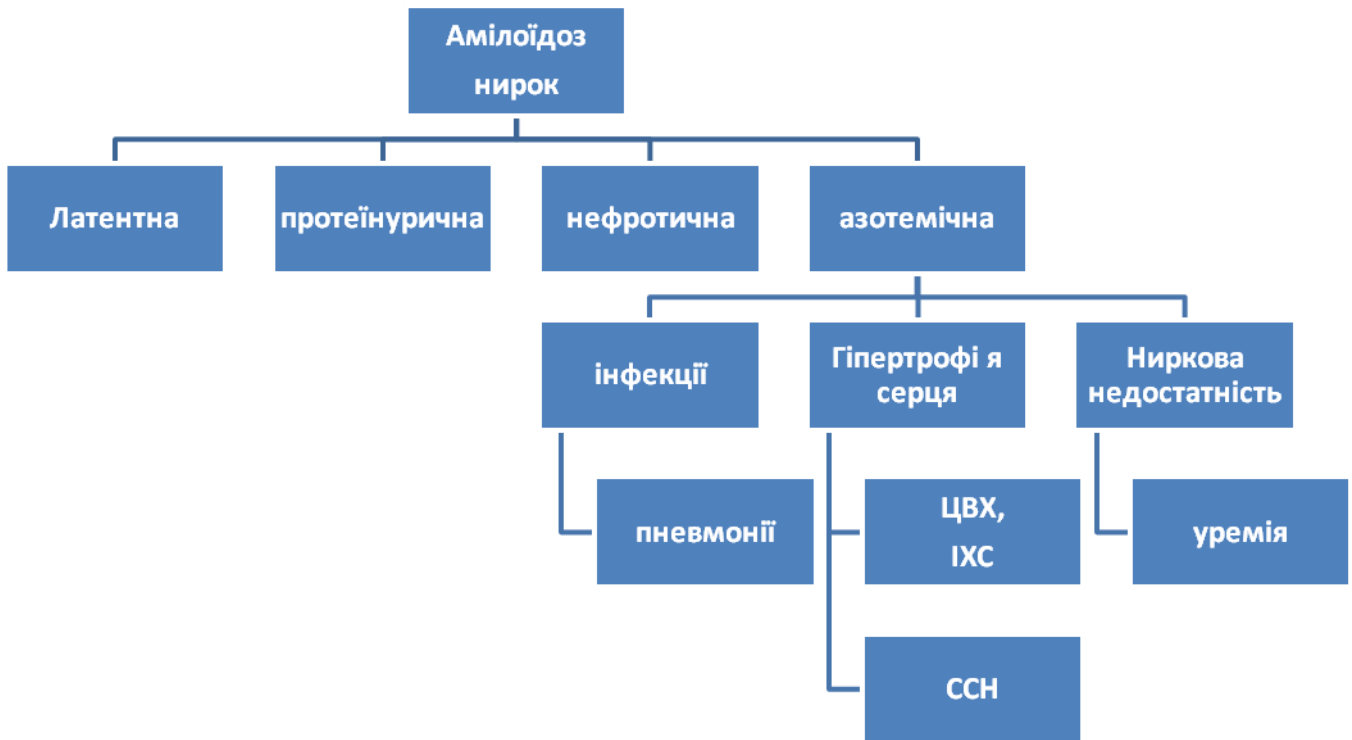
II Туберкулома правої легені в фазі розпаду

Теоретичні питання на основі яких можливе виконання цільових видів діяльності

1. Лікарське свідоцтво про смерть, його структура, правила оформлення та видачі.
2. «Другі» (Ятрогенні) хвороби. Перерахувати, які стани відносяться до цієї групи хвороб.
3. Перерахувати категорії розбіжностей.
4. Лікарські помилки, їх причини.

Граф логічної структури теми (додаток №1)

Зміст навчання повинен забезпечити досягненням цілей навчання, чому сприяє граф логічної структури теми: «Правила оформлення лікарського свідоцтва про смерть».



Виконайте наступні цільові завдання:

Із банку 52 задач за вибором викладача вирішіть одну із задач.

Короткі методичні вказівки до роботи на практичному занятті.

На початку заняття за еталонами відповідей перевіряється правильність рішення домашнього завдання. Потім шляхом письмового контролю буде перевірена Ваша підготовка до заняття.

Самостійно Ви повинні вирішити задачі клініко-анатомічного аналізу.

Заняття закінчується аналізом підсумків самостійної роботи кожного здобувач освіти шляхом перевірки задач з клініко-анатомічного аналізу.

Алгоритм рішення задач з клініко-анатомічного аналізу

ЛІКАРСЬКЕ СВДОЦТВО ПРО СМЕРТЬ

1. Безпосередня причина смерті (захворювання або ускладнення основного захворювання);

а) _____ захворювання, яке викликало або обумовило безпосередню причину смерті: основне (першопочаткове) захворювання вказується останнім;

б) _____

в) _____

г) _____

II. Інші важливі захворювання, які сприяли смертельному наслідку (конкуруючі, поєднані, фонові, але не пов'язані з захворюванням або його ускладненнями, які стали безпосередньою причиною смерті

НАВЧАЛЬНА КАРТА ЗАНЯТТЯ

1. Визначити в клінічному діагнозі:

- а) основне захворювання;
- б) ускладнення;
- в) супутні захворювання.

В разі, якщо основне захворювання комбіноване, вказати конкуруючі, поєднані, фонові захворювання.

2. Визначити в патологоанатомічному діагнозі:

- а) основне захворювання;
- б) ускладнення;
- в) супутні захворювання.

В разі, якщо основне захворювання комбіноване, вказати конкуруючі, поєднані, фонові захворювання.

3. Порівняти клінічний і патологоанатомічний діагноз: по основному захворюванню, ускладненням, супутнім захворюванням.

4. Виявити неправильності формулювання клінічного діагнозу, якщо вони були.

5. Заповнити лікарське свідоцтво про смерть згідно даних патологоанатомічного діагнозу.

МЕТОДИ АУТОПСІЙ. МЕТОДИ ДОСЛІДЖЕННЯ СЕКЦІЙНОГО, ОПЕРАЦІЙНОГО ТА БІОПСІЙНОГО МАТЕРІАЛУ. СИТУАЦІЙНІ ЗАДАЧІ З КЛІНІКО-ПАТОЛОГОАНАТОМІЧНОГО АНАЛІЗУ.

МЕТОД БІОПСІЙНОГО ТА ОПЕРАЦІЙНОГО ДОСЛІДЖЕННЯ МАТЕРІАЛУ. РІШЕННЯ СИТУАЦІЙНИХ ЗАДАЧ З КЛІНІКО-АНАТОМІЧНОГО АНАЛІЗУ

Актуальність: В теперішній час значно підвищилась можливість прижиттєвого морфологічного дослідження практично любого органу.

Біопсія – це прижиттєвий забір невеликого об'єму тканини та його морфологічне дослідження з діагностичною метою.

Патогістологічному дослідженню підлягають всі біопсії та всі органи і тканини видалені при хірургічних втручаннях, зіскоби ендометрію, а також посліди при абортах та патології пологів з метою уточнення та підтвердження клінічного діагнозу, встановлення діагнозу в клінічно неясних випадках, для визначення початкових стадій захворювання, розпізнання різних за формою та походженням запальних, гіперпластичних та пухлинних процесів. Це дозволяє визначати радикальність операції, динаміку патологічного процесу та лікувальний патоморфоз.

Біопсії та операційний матеріал має бути ретельно маркерований: ПП хворого, номер історії хвороби, вік, стать, клінічний діагноз, відділення в якому взято матеріал, дата і ін.

Фіксація матеріалу – 10% розчином нейтрального формаліну та 70° спиртом. Кількість фіксуючої рідини має переважати об'єм тканини в 10-20 разів. Але краще доставляти в патанатомічне бюро (відділення) весь видалений мате-

ріал негайно. Забороняється накопичувати об'єкти (в тому числі вишкріби з порожнини матки) в операційних.

Доставлений з клінічного відділення об'єкт, непридатний для дослідження (підсохлий, загнилий, заморожений), не приймається, про що негайно повідомляється завідувачому відділенням.

На кожний матеріал заповнюється спеціальний бланк-направлення на дослідження, який доставляється в патологоанатомічне бюро (відділення). Всі графи бланка мають бути заповнені лікарем-клініцистом у такий спосіб, щоб патологоанатом, який проводитиме дослідження, мав достатню кількість клінічних відомостей при оцінці виявлених морфологічних змін. Крім клініки захворювання, на бланку мають бути наведені також короткі дані анамнезу та лікування, що проводилося (загальна кількість введених цитостатичних та гормональних препаратів, характер променевої терапії та ін.) та макроскопічний опис препарату, а в разі вишкрібу з порожнини матки вказати дні менструального циклу.

Якщо бланк-направлення заповнений недбало і в ньому відсутні необхідні дані, завідувачий відділенням патологоанатомічного бюро повідомляє про це завідувачому клінічним відділенням, звідки доставлений матеріал; при повторних випадках доповідає головному лікарю (директору інституту), його заступнику по лікувальній роботі.

Категорично забороняється біопсійний та операційний матеріал ділити на частини та відсилати в різні патологоанатомічні лабораторії. В таких випадках морфологічні зміни, характерні для даного процесу (рак, туберкульоз та ін.), можуть виявитися лише в одній частині об'єкта, а відповідно, і результати будуть різні. Це може дезорієнтувати лікуючого лікаря і завдати шкоди хворому.

Відповідальність за доставку матеріалу в бюро несе лікар, що призначив дослідження. Матеріал доставляють в патологоанатомічне бюро (відділення) працівники лікувального відділення. Якщо з певних причин відправити матеріал негайно після операції неможливо, то хірург, що виконував операцію, забезпечує його правильну фіксацію (в 10 % розчині формаліну) та збереження. Якщо хворий помер під час операції чи невдовзі після неї, в патологоанатомічне бюро (відділення) доставляються видалені під час операції органи разом з трупом.

Персонал патологоанатомічного бюро (відділення), лабораторії несе особисту відповідальність за правильний прийом, реєстрацію та зберігання прийнятого та обробленого матеріалу.

Лаборант патологоанатомічного бюро, патологоанатомічного відділення, приймаючи матеріал, що надходить в лабораторію разом з бланком-направленням, перевіряє правильність та повноту заповнення всіх граф та відповідність одержаного матеріалу вказаному бланку.

Реєстрація біопсій та операційного матеріалу проводиться лаборантом.

Задачі біопсійних досліджень:

1. Підтвердження і уточнення клінічного діагнозу.
2. Встановлення діагнозу в клінічно неясних випадках.
3. Визначення початкових стадій захворювання.

4. Проведення диференційної діагностики запальних, гіперпластичних та пухлинних процесів.
5. Визначення радикальності операції.
6. Вивчення динаміки (морфогенезу) патологічного процесу та його лікувального патоморфозу з метою підбору адекватного лікування.

Особливе значення біопсійне дослідження має в онкології.

В залежності від методу забору матеріалу біопсії бувають:

- інцизійні – які вирізаються з вогнища ушкодження в різній кількості шматочків, але обов'язково на межі між ушкодженою та незмінною тканиною;
- пункційна – за допомогою спеціальних троакарів з певним діаметром просвіту (лімфовузли, кістковий мозок, паренхіматозні органи);
- аспіраційна – при ендоскопічних дослідженнях, виконуються лікарем-цитологом;
- трепанобіопсія – кісткової тканини, шматочок кістки спочатку підлягає декальцинації, а потім проводиться через батарею спиртів як всі м'які тканини.

Терміни відповідей (заклучень патанатомів) 4-5 днів, а для кісткової тканини через 15 днів.

Крім планових біопсій існують термінові (cito) біопсії, які виконуються під час операції з метою вирішення питання щодо тактики оперативного втручання, коли хворий ще на операційному столі. Термін відповіді скорочується до 15-25 хвилин.

Як правило, в патанатомічне відділення доставляється весь видалений при біопсії чи операції об'єкт. Необхідну кількість шматочків і місце висікання їх визначає патологоанатом. Вона має бути достатньою і залежить від характеру процесу та особливостей структури самого органу. Кожен шматочок має свій реєстраційний номер і вважається окремою біопсією.

Бланки із заключенням патологоанатома (форма 0,14/У) на руки хворим не видаються, а доставляються у відділення лікувальної установи і підшиваються в карту стаціонарного хворого.

Архівні гістологічні препарати та книги реєстрації рекомендується зберігати протягом всього часу існування патологоанатомічного бюро (відділення). Гістологічні препарати червоподібних відростків, килових мішків, мигдаликів, вишкрібів із порожнини матки після неповного аборту зберігаються лише один рік і можуть бути знищені. Гістологічні препарати доброякісних та злоякісних пухлин, пухлиноподібних процесів, специфічних запальних процесів зберігаються постійно.

При необхідності архівні мікропрепарати можуть бути видані хворому, його родичам або медичному персоналу для консультації в іншому закладі, про що залишається певна відмітка (розписка).

Мета: Засвоїти основні положення проведення дослідження біопсійного та операційного матеріалів у лікарняних закладах.

Конкретні цілі:

| | |
|--------------|--------------------------|
| Вміти | Початковий рівень |
|--------------|--------------------------|

| | |
|--|--|
| 1. Визначити поняття біопсії, її види | Визначається при участі у підготовці та вирізці біопсійного та операційного матеріалу для гістологічного дослідження |
| 2. Значення біопсії в клінічному діагнозі | |
| 3. Правила доставки біопсійного матеріалу до гістологічної лабораторії | |
| 4. Методи фіксації біопсій та післяопераційного матеріалу | |
| 5. Термін виготовлення планових та термінових (cito) біопсій | |
| 6. Архів гістологічних препаратів, призначення, правила користування | |

Для вияснення, чи відповідає вихідний рівень знань-умінь пропонується виконати ряд завдань

Завдання № 1

В патогістологічну лабораторію доставлено банку без маркування (без етикетки), в якій міститься декілька погано зафіксованих шматочків тканини. В направленні зазначено, які тканини містяться в банці. Яка тактика завідуючого патологоанатомічним відділенням?

- 1 – взяти матеріал в роботу;
- 2 – повернути для уточнення маркетингу;
- 3 – повідомити завідувача клінічним відділенням про порушення правил доставки матеріалу.

Завдання № 2

В гістологічну лабораторію доставлено на дослідження підгнивший червоподібний відросток. Якою має бути тактика прозектора?

- 1 – взяти матеріал в роботу;
- 2 – повернути для уточнення маркетингу;
- 3 – доповісти головному лікарю закладу.

Завдання № 3

При гістологічному дослідженні видаленої частини шлунка встановлено діагноз аденокарцинома. За результатом прийшов хворий. Чи можна йому видати результат на руки?

- 1 – так; 2 – ні.

Яка тактика лікаря?

Завдання № 4

При гістологічному дослідженні жовчного міхура встановлено діагноз жовчо-кам'яної хвороби. Чи можна йому видати результат на руки?

- 1 – так; 2 – ні.

Завдання № 5

Хворий 48 років 7 років тому назад прооперований з приводу аденокарциноми шлунка. При обстеженні виявлено пухлину підшлункової залози. Чи можна визначити що це: метастаз, чи первинна пухлина? Що для цього треба зробити?

- 1 – вивчити історію хвороби;
- 2 – зібрати ретельно анамнез;
- 3 – використати архів гістологічних препаратів.

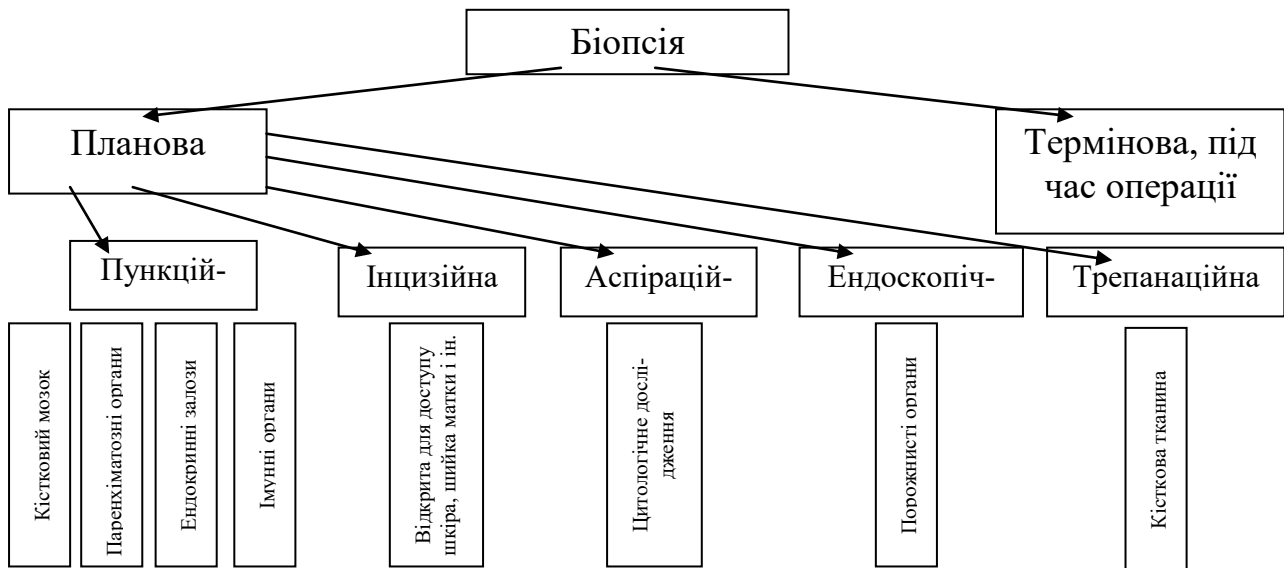
**Еталони відповідей на рішення завдань для самоконтролю вихідного
рівня знань-умінь:**

I – 2, 3; II – 2, 3; III – 2; IV – 2; V – 3.

**Теоретичні питання, на основі яких можливе виконання
цільових видів діяльності**

1. Визначення біопсії та її види.
2. Призначення біопсії та гістологічного дослідження операційного матеріалу.
3. Положення про порядок гістологічного дослідження біопсій і післяопераційного матеріалу (наказ №81 МОЗ України).
4. Деонтологічні аспекти навколо гістологічного дослідження біопсій та операційного матеріалу.
5. Роль архіву гістологічних препаратів в теоретичній та практичній медицині.

ГРАФ ЛОГІЧНОЇ СТРУКТУРИ теми практичного заняття «Біопсія»



Виконайте наступні цільові завдання:

Завдання 1.

Провести клініко-морфологічний аналіз біопсії за таких даних: Е., 45 років, менструальний цикл нормальний, хворіє хронічним сальпінгітом, безплідність. При об'єктивному обстеженні знайдено дифузне ущільнення молочної залози. Під соском лівої молочної залози вогнищеве ущільнення 5х2 см.

Результати пункційної біопсії: фіброзно-кістозний аденоматоз. Від операції хвора відмовилась. Через 3 місяці знову звернулася до лікаря з приводу збільшення лімфатичних вузлів у лівій надключичній ділянці. Результати гістологічного дослідження лімфатичного вузла: розростання атипових залозистих структур з патологічними мітозами в епітеліальних клітинах. Ваш діагноз?

Завдання №2

Провести клініко-морфологічний аналіз біопсії за таких даних: Н., 48 років, одні нормальні пологи, 6 абортів. Протягом 7 років хворіє трихомонадним кольпітом та ерозією шийки матки. Біопсійного дослідження раніше не проводили.

Результати цитологічного дослідження: мазок із заднього склепіння вагіни містить поверхневі клітини багатошарового епітелію, велику кількість лейкоцитів.

Результати гістологічного дослідження біоптату шийки матки: плоскоклітинний неороговілий епітелій з патологічними мітозами, атиповими клітинами, інфільтруючим ростом. Ваш діагноз?

Завдання №3

Провести клініко-морфологічний аналіз біопсії за таких даних: Ш., 38 років, протягом року хворіє кон'юнктивітом. Лікування не дає позитивного результату. Клінічний діагноз: хронічний кон'юнктивіт, блефарит.

Результати гістологічного дослідження: в кон'юнктиві виявлено лімфocyтарну інфільтрацію, утворення запальних гранульом з некрозом у центрі, серед

лімфоцитів, епітеліоїдних клітин зустрічаються гігантські макрофаги - клітини Пирогова-Лангханса. Ваш діагноз?

Завдання №4

Провести клініко-морфологічний аналіз біопсії за таких даних: Ф., 34 роки, в анамнезі хронічні тонзиліти, останні два місяці спостерігає збільшення шийних лімфатичних вузлів, загальну слабкість, субфебрильну температуру. Клінічний діагноз: хронічний тонзиліт, неспецифічний лімфаденіт.

Результати гістологічного дослідження: малюнок лімфатичних вузлів нечіткий, проліферація молодих лімфобластів, великих та малих клітин Ходжкіна, великих багатоядерних клітин Березовського-Штемберга, вогнищевий склероз та гіаліноз. Ваш діагноз?

Завдання №5

Провести клініко-морфологічний аналіз біопсії за таких даних: у хворої Д. 33-х років у правій молочній залозі при обстеженні запідозрили фіброзно-кістозну дисплазію молочної залози. Для вдосконалення діагнозу проведено пункційну біопсію.

Результати гістологічного дослідження: у молочній залозі виявлено розростання світлих атипових залозистих великих клітин з численними патологічними мітозами, внутрішньопроковим ростом без чітких меж. Ваш діагноз?

Завдання №6

Провести клініко-морфологічний аналіз біопсії за таких даних: У. 58 років, хворіє виразковою хворобою шлунка. Відомо, що виразка розташована у пілоричному відділі шлунка. Протягом останніх двох місяців хворий значно втратив у вазі, постійно турбує блювання, останнім часом з'явилися корчі. Шкіра суха, сіра. Клінічний діагноз: хронічна виразка шлунка з малігнізацією. Під час операції взято шматок тканини з дна виразки на гістологічне дослідження.

Результати гістологічного дослідження: дифузне розростання фіброзної тканини на дні виразки та навколишніх ділянках стінки шлунка. Ваш діагноз?

Завдання №7

Провести клініко-морфологічний аналіз біопсії за таких даних: хвора Ц. 48 років, звернулася до гінеколога зі скаргами на маткову кровотечу, котра не пов'язана з менструаціями. Для уточнення клінічного діагнозу та способу лікування проведено вишкрібання з порожнини матки, матеріал відправлено на гістологічне дослідження.

Результати гістологічного дослідження: розростання залоз ендометрія, зміна їх форм та розмірів, ділянки проліферації епітеліальних клітин, активна реакція стромы. Місцями залози звивисті, утворюють кісти. Ваш діагноз?

Завдання №8

Провести клініко-морфологічний аналіз біопсії за таких даних: хворий Г. 46 років, протягом 12 років страждає виразковою хворобою шлунка. Останнім часом дуже турбують болі в ділянці шлунка, відзначає зниження ваги. Клінічний діагноз: хронічна виразка шлунка в стадії загострення.

Результати гістологічного дослідження: на дні виразки – ділянки фібриноідного некрозу, зональної клітинної інфільтрації, біля країв виразки в слизовій

має місце розростання атипового залозистого епітелію з численними патологічними мітозами. Ваш діагноз?

Завдання № 9

Провести клініко-морфологічний аналіз біопсії за таких даних: у хворої В. 32-х'років під час профілактичного огляду гінеколог знайшов ознаки ерозії шийки матки. Матеріал відправлено до гістологічної лабораторії.

Результати гістологічного дослідження: у вагінальній частині шийки матки виявлено розростання залозистого епітелію, дефектів на поверхні слизової не виявлено. Ваш діагноз?

Завдання № 10

Провести клініко-морфологічний аналіз біопсії за таких даних: хвора А. 52 роки, 4 роки страждає порушенням оваріально-менструального циклу. Рік тому пропальпувала у себе пухлину у лівій молочній залозі. При клінічному дослідженні пухлина щільна, горбиста, розміри її 3-8 см, щільно зрослася з навколишніми тканинами. За останні 2 місяці відзначає виділення з соска молочної залози геморагічної рідини в невеликій кількості.

Клінічний діагноз: фіброзно-кістозна мастопатія.

Дані цитологічного дослідження: знайдено атипові епітеліальні клітини, елементи крові.

Гістологічна експрес-діагностика показала фіброзно-кістозний фіброаденоматоз з проліферацією епітелію.

Кінцеве гістологічне дослідження препарату: сосочкове розростання атипових залозистих епітеліальних структур з численними патологічними мітозами, клітинним атипізмом, інфільтруючим ростом. Ваш діагноз?

Завдання №11

Провести клініко-морфологічний аналіз біопсії за таких даних: хвора Н., 25 років, поступила в гінекологічне відділення з підозрою на позаматкову вагітність. Перед операцією хворій зробили діагностичний зшкрібок з порожнини матки.

Результати гістологічного дослідження: гіперплазія ендометрія, згортки крові, децидуальна тканина, ворсинки хоріона. Ваш діагноз?

Завдання № 12

Провести клініко-морфологічний аналіз біопсії за таких даних: хворий А., 68 років, поступив у хірургічне відділення з діагнозом: численний поліпоз прямої кишки. Оперативним шляхом видалений один поліп і матеріал відправлено на гістологічне дослідження.

Результати патологоанатомічного дослідження: залозистий поліп. Через 10 місяців хворий знову поступив у хірургічне відділення зі скаргами на утруднення дефекації, болі в животі, схуднення, кров у калі.

Клінічний діагноз: рак прямої кишки з проростанням у сусідні органи.

Результати гістологічного дослідження: розростання залозистого епітелію з численними патологічними мітозами, інфільтруючим ростом. Ваш діагноз?

Завдання №13

Провести клініко-морфологічний аналіз біопсії за таких даних: хворий Н., 48 років, лікувався в тубдиспансері з приводу специфічного ураження легень.

При рентгенологічному дослідженні знайдено затемнення з чіткими межами.

Результати цитологічного дослідження харкотиння: нейтрофільні лейкоцити, поодинокі макрофаги, атипових клітин не виявлено.

Результати патогістологічного дослідження біоптату з головного лівого бронха: розростання плоского епітелію без ознак ороговіння з численними патологічними мітозами, полігональної форми та розмірів, епітеліальні клітини з інфільтруючим ростом. Ваш діагноз?

Завдання № 14

Провести клініко-морфологічний аналіз біопсії за таких даних: хворому С. 49 років проведено фіброгастроскопічне дослідження з приводу виразкової хвороби шлунка. Взято шматок тканини з дна виразки на гістологічне дослідження.

Клінічний діагноз: виразкова хвороба шлунка.

Результати гістологічного дослідження: розростання атипових залозистих клітин у вигляді персня з численними патологічними мітозами, інфільтруючим ростом вглиб стінки шлунка. Ваш діагноз?

Завдання №15

Провести клініко-морфологічний аналіз біопсії за таких даних: хворий Н. 22 роки, поступив до стаціонару зі скаргами на лихоманку, втрату ваги, слабкість, збільшення шийних лімфатичних вузлів. При обстеженні крові відхилень від норми не виявлено, ШОЕ -49 мм/год. При рентгенологічному дослідженні легень знайдено розширення їх воріт в результаті збільшення лімфатичних вузлів. Один з шийних лімфатичних вузлів взято на гістологічне дослідження.

Результати гістологічного дослідження: в тканині лімфатичного вузла виявлено гранулематозне запалення, яке проявляється некрозом з епітеліоїдними клітинами, лімфоцитами, клітинами Пирогова-Лангханса. Ваш діагноз?

Еталони відповідей

Завдання №1 – Метастаз залозистого раку.

Завдання №2 – Плоскоклітинний незроговілий рак шийки матки.

Завдання №3 – Туберкульозний кон'юнктивіт.

Завдання №4 – Лімфогранульоматоз.

Завдання №5 – Рак Педжета молочної залози.

Завдання №6 – Фіброзний стеноз пілоричного відділку шлунка.

Завдання №7 – Залозиста гіперплазія ендометрію.

Завдання №8 – Хронічна виразка шлунка з малігнізацією.

Завдання №9 – Псевдоерозія шийки матки (ендоцервікоз).

Завдання №10 – Залозистий рак молочної залози.

Завдання №11 – Аборт.

Завдання №12 – Аденокарцинома.

Завдання №13 – Плоскоклітинний рак бронха.

Завдання №14 – Слизовий рак шлунка.

Завдання №15 – Туберкульоз.

Короткі методичні вказівки до роботи на практичному занятті:

На практичному занятті перевіряється правильність рішення домашнього завдання.

Самостійно здобувач освіти повинен вивчити метод біопсійного дослідження. За наказом МОЗ України № 81 від 12.05.1992 та № 179 від 29.03.2006 року знати правила забору матеріалу для гістологічного дослідження, його фіксації та направлення. Підкреслити відповідальність лікаря-клініциста за своєчасність та якість вказаних вимог. Звернути увагу на вибіркового підхід щодо технічної підготовки гістологічних препаратів, їх кількості для забезпечення адекватності заключення дослідження біопсій лікарем-патологоанатомом.

Рекомендована література

Література:

Клінічна патоморфологія:

Основна (базова)

1. Основи патології за Роббінсом і Кумаром: 11-е видання / Віней Кумар, Абул К. Аббас, Джон К. Астер, Андреа Т. Дейруп, Абгіджит Дас/ наукові редактори перекладу Ірина Сорокіна, Сергій Гичка, Ігор Давиденко. – 2023. – 856 с.
2. Патоморфологія: нац. підруч. /В.Д. Марковський, В.О. Туманський, І.В. Сорокіна та ін.; за ред. В.Д. Марковського, В.О. Туманського. – К.: ВСВ «Медицина», 2015. – 936 с., кольор. вид. ISBN 978-617-505-450-5
3. Основи патології за Роббінсом : пер. 10-го англ. вид. : у 2 т. Т. 1 / Віней Кумар, Абул К. Аббас, Джон К. Астер. ; наук. ред. пер. проф.: І. Сорокіна, С. Гичка, І. Давиденко. — К. : ВСВ «Медицина», 2019. - XII, 420 с.
4. Основи патології за Роббінсом : пер. 10-го англ. вид. : у 2 т. Т. 2 / Віней Кумар, Абул К. Аббас, Джон К. Астер. ; наук. ред. пер. проф.: І. Сорокіна, С. Гичка, І. Давиденко. — К. : ВСВ «Медицина», 2020. - XII, 532 с.
5. Патоморфологія. Загальна патоморфологія: навчальний посібник / Я. Я. Боднар та ін. Вінниця: Нова книга, 2020. 248 с.
6. Патоморфологія. Спеціальна патоморфологія: навчальний посібник / Я. Я. Боднар та ін. Вінниця: Нова книга, 2021. 528 с.
7. Загальні правила проведення патологоанатомічних розтинів померлих і прижиттєвих патоморфологічних досліджень операційного і біопсійного матеріалів. Методичні рекомендації. Укладачі: С.Г. Гичка, В.А. Діброва, М.М. Багрій, П.В. Кузик, В.П. Бурлаченко, Л.М. Захарцева, К.М. Шатрова, В.І. Заріцька, В.Г. Максименко. Виробничо-практичне видання. Національний медичний університет імені О.О. Богомольця, Івано-Франківський національний медичний університет, Національна медична академія післядипломної освіти імені П.Л. Шупика, КУ «Одеське обласне патологоанатомічне бюро», КУ «Запорізьке обласне патологоанатомічне бюро» Запорізької обласної ради. Київ. 2017. 57 с.
8. Організація роботи закладів і підрозділів патологоанатомічної служби України. Методичні рекомендації. Укладачі: В.А. Діброва, С.Г. Гичка, П.В. Кузик, М.М. Багрій, В.П. Бурлаченко, Б.Й. Рібун, І.І. Сидоренко, П.П. Снісаревський. Виробничо-практичне видання. Національний медичний університет імені О.О. Богомольця, Івано-Франківський національний медичний університет, КУ «Одеське обласне патологоанатомічне бюро», КЗ ЛОР «Львівське обласне патологоанатомічне бюро», КЗ КОР «Київська обласна клінічна лікарня». Київ. 2017. 50 с.
9. Kumar, V., Abbas, A. K., & Aster, J. C. (2017). Robbins Basic Pathology (10th ed.). Elsevier - Health Sciences Division.
10. David J Dabbs. Diagnostic Immunohistochemistry. Theranostic and Genomic Applications: 6th Edition. Elsevier, 2021. 1216 p.
11. Quick Reference Handbook for Surgical Pathologists Second Edition / Natasha Rekhtman, Marina K Baine, Justin A. Bishop – Switzerland: Springer – 2019 – 211p.
12. Debra G.B. Leonard. Molecular Pathology in Clinical Practice: 2th Edition, illustrated. Springer International Publishing, 2019. 1001 p.

Допоміжна література:

1. The Royal College of Pathologists «The Journey of a biopsy», 2018. <https://youtu.be/wW8cNMIiVQ>
2. Robbins Essential Pathology, 2020 - 352 p.
3. Become a histopathologist, RCPATH, 2018. <https://youtu.be/bjPorcfFOU>
4. Diagnostic Immunohistochemistry - Theranostic and Genomic Applications, David J. Dabbs, ELSEVIER 2019 ISBN: 978-0-323-47732-1

5. Quick Reference Handbook for Surgical Pathologists Second Edition, Natasha Rekhtman, Springer 2019, ISBN 978-3-319-97507-8
6. Основи діагностики, лікування та профілактики захворювань кістково-м'язової системи та сполучної тканини. Модуль 2. Ч 1: навчальний посібник до практичних занять з внутрішньої медицини для студентів 5 курсу медичних факультетів / В. А. Візір, А. С. Садомов, С. Г. Шолох, О. В. Гончаров, О. В. Насоненко. - Запоріжжя : ЗДМУ, 2019. - 193 с.
7. Основи діагностики, лікування та профілактики захворювань кістково-м'язової системи та сполучної тканини. Модуль 2. Ч 2: Навчально-методичний посібник для аудиторної і позааудиторної роботи студентів 5 курсу / В. А. Візір, В.В. Буряк, С.Г. Шолох, І.В. Заїка, Г.В. Полякова.- Запоріжжя, ЗДМУ, 2017. - 121 стор.
8. Wichmann D. Autopsy Findings and Venous Thromboembolism in Patients With COVID- 19 / D. Wichmann, J.Sperhake, M. Litgehetmann et al. // Annals org. published. - 2020;0: 5 <https://doi.org/10.7326/M20-2003>.
9. World Health Organization Classification of Tumors 5th Edition Volume 25 / IARC - Canada: Elsevier – 2019.
10. І. В. Сорокіна Pathomorphology : підручник / [І. В. Сорокіна, В. Д. Марковський, Д. І. Галата та ін.]. - Київ : Медицина, 2019.

Інформаційні ресурси:

1. Електронна адреса сайту університету: <http://vnm.edu.ua>
2. Електронна адреса сайту бібліотеки університету: <http://library.vnm.edu.ua>
3. Всесвітня організація охорони здоров'я <http://www.who.int/en/>
4. Центр тестування <https://www.testcentr.org.ua/uk/>
5. МОЗ України <https://moz.gov.ua/>
6. <http://www.webpathology.com/>
7. <https://www.geisingermedicallabs.com/lab/resources.shtml>
8. <https://www.rcpath.org/>
9. <https://www.cap.org/>
- <https://www.nccn.org/>

Модуль 2 Клінічна анатомія

Інформаційний обсяг 2 модуля

Основні сучасні напрями розвитку анатомії – вікова анатомія, порівняльна анатомія, пластична анатомія, антропологія, екологічна анатомія та ін.

Основні методи дослідження в анатомії – візуальне дослідження, антропометричні дослідження, препарування, макро-мікроскопічні дослідження, мікроскопічні дослідження. Сучасні методи дослідження в анатомії: рентгенанатомічні методи, комп'ютерна томографія, магнітно-резонансна томографія (МРТ), ультразвукове дослідження (УЗД), ендоскопія та ін.

Загальні принципи будови і функції серцево-судинної системи. Компоненти судинної частини серцево-судинної системи: артерії, вени, судини гоміомікроциркуляторного русла. Клінічна анатомія серця, судин великого та малого кола кровообігу.

Класифікація органів імунної (лімфатичної або лімфоїдної) системи за функцією. Центральні органи імунної системи (первинні лімфатичні або лімфоїдні органи): кістковий мозок, загрудинна залоза (тимус) – структурні закономірності їх функцій. Периферійні органи імунної системи (вторинні лімфатичні або лімфоїдні органи): структурні закономірності їх функцій. Розвиток органів імунної системи в ембріогенезі.

Базова література:

1. Анатомія людини : підручник: у 3-х т. Т. 2-й підручник / А. С. Головацький, В. Г. Черкасов, М. Р. Сапін та [ін.] – Вид. 7-ме, доопрацьоване – Вінниця : Нова книга, 2019. – 456 с. : іл..
2. Анатомія людини : підручник: у 3-х т. Т. 3-й підручник / А. С. Головацький, В. Г. Черкасов, М. Р. Сапін та [ін.] – Вид. 6-те, доопрацьоване – Вінниця : Нова книга, 2019. – 376 с. : іл..
3. Анатомія людини : підручник: у 3-х т. Т. 1-й підручник / А. С. Головацький, В. Г. Черкасов, М. Р. Сапін та [ін.] – Вид. 9-те, доопрацьоване – Вінниця : Нова книга, 2022. – 368 с. : іл.
4. Черкасов В.Г., Бобрик І.І., Гумінський Ю.Й., Ковальчук О.І. Міжнародна анатомічна термінологія (латинські, українські, російські та англійські еквіваленти) Вінниця: Нова Книга, 2010. – 392 с. (навчальний посібник).
5. Черкасов В.Г., Хмара Т.В., Макар Б.Г., Проняев Д.В. Анатомія людини. Чернівці: Мед. Університет. –

- 2012 – 462 с. (підручник).
6. Черкасов В. Г. Анатомія людини : навчальний посібник / В. Г. Черкасов, С. Ю. Кравчук – Вінниця: Нова Книга. – 2023. – 640 с.
 7. Анатомія людини / В. Г. Ковешніков, І. І. Бобрик, А. С. Головацький [і ін.] за ред.. В.Г. Ковешнікова. – 2 – Львів: «Магнолія 2006». – 2021. – Т. 3. – 360 с.
 8. Gray's Atlas of Anatomy. Drake R.L., Vogl A.W., Mitchell A.W.M. and others. Elsevier, 2020. 1180P.
 9. Synelnikov R.D. Human Anatomy Atlas. In the 4-th volumes. New Wave, 2019.
 10. Кэмпбел А., Фишела С. (2018) Атлас эмбриологии. Мед Пресс-информ с.120
 11. Атлас анатомії людини / Френк Неттер. - Сьоме видання. 2020, с. 736.
 12. Volume III. Head, Neck and Brain Tenth ed/ CBS Publisher's and Distributors, New Delhi, Bangalore 2024, 415 P.
 13. Kennet S. Saladin/Isted. Human anatomy Sixth ed/ Georgia College and State University, 2024, 816 P.

Допоміжна література:

1. Тестові завдання «Крок-1» - анатомія людини /Видання 4-е, доопрацьоване / За редакцією В.Г. Черкасова, І.В. Дзевульської І.В., О.І.Ковальчука. Навчальний посібник.
2. Навчально-методичний посібник. Контроль за самостійною підготовкою до практичних занять. Модуль 1 «Анатомія опорно-рухового апарата», Модуль 2 - Спланхнологія. Центральна нервова система. Органи чуття», Модуль 3 - «Серце. Анатомія серцево-судинної системи». [для студ. вищ. медичних (фармацевтичних) навч. закл. IV рівня акредитації] / За редакцією В.Г.Черкасова, І.В.Дзевульської І.В., О.І.Ковальчука.
3. Неттер Ф. Атлас анатомії людини 7-е вид./ Френк Неттер [пер. з анг. А. А. Цегельський]. – Київ: Медицина. – 2023. – 656 с.
4. Фредерік Мартіні Анатомічний атлас людини: Пер. з 8-го анг. вид. [наук.ред.пер. В. Г. Черкасов], ВСВ «Медицина», 2018. – 128 с. (атлас).
5. Usmle Step 1 Anatomy Notes //Kaplan medical //James A. Colgan, Ph.D. Ronald, Dudek Rh. D. et. 2020, 432 P.
6. Cunningham;s Manual of practical Anatomy // sixteenth edition /G.J. Romanes c.b.e. B.A., Ph.D., M.B., Ch.B., F. K,C.S.Ed., F.R.S.E., Hon.D.Sc. Emeritus Professor of Anatomy in the University of Edinburgh. 3 volumes Oxford. New. York. Tokyo, 2021 , I Vol. 263P. II Vol. 298P. III Vol. 278 P.
7. Clinically oriented anatomy / Keith L. Moore, Arthur F. Dalley, Anne M.R. Agur. — 7th ed.
8. F.H. Netter. Atlas of Human Anatomy. — Elsevier, 2018.
9. Bobruk I.I., Koveshnikov V.D., Luzin V.I., Romensky O.Yu. Human anatomy.
10. Reminetsky B.Y., Fedonyuk Y.I. Human anatomy. Splanchnology. Notes. 136p.
11. Ross and Wilson. Anatomy and Physiology. — Elsevier, 2022.
12. Clinically oriented anatomy / Keith L. Moore, Arthur F. Dalley, Anne M.R. Agur. - 7th ed. F.H. Netter. Atlas of Human Anatomy. - Elsevier, 2018.
13. Bobruk I.I., Koveshnikov V.D., Luzin V.I., Romensky O.Yu. Human anatomy.
14. Reminetsky B.Y., Fedonyuk Y.I. Human anatomy. Splanchnology. Notes. 136p.
15. Ross and Wilson. Anatomy and Physiology. - Elsevier, 2014.

Інформаційні ресурси

16. www.anatomy.vnmue.edu.ua - сайт кафедри,
17. бібліотеки - library.vnmue.edu.ua
18. <https://www.youtube.com/channel/UCplc1-V3K8qH7Uvk2SvsLAA> Medical Vision
19. <http://www.anatomy.tv/default.aspx>
20. <http://meduniver.com/Medical/Video/23.html>
21. <http://3dcharacters.livejournal.com/16844.html>
22. http://medvuz.info/load/3d_atlas_anatomii_cheloveka/interaktivnyj_3d_atlas_anatomii_cheloveka/56-1-0-147
23. <http://4pda.ru/forum/index.phpshowtopic=406514>
24. <http://medicine-live.ru/video/2014/09/09/video-uroki-po-anatomii-na-russkom-ch3.html>
25. <https://www.youtube.com/channel/UCjgNMyNsZGgtaZGcT586XSsw>
26. <https://www.youtube.com/user/svw0001>
27. <https://teachmeanatomy.info/>
28. <https://3d4medical.com/>
29. <https://www.visiblebody.com/>

Модуль 3

Оперативна хірургія та топографічна клінічна анатомія

Змістовий модуль 1. Введення в клінічну анатомію та оперативну хірургію. Методи топографо-анатомічного дослідження. Класифікація хірургічних операцій. Хірургічний інструментарій і зшивальна апаратура. Техніка роз'єднання і з'єднання тканин, принципи первинної хірургічної обробки ран. Топографічна анатомія і оперативна хірургія ділянок мозкового і лицевого відділів голови. Мозкові оболонки і міжоболонкові простори. Первинна хірургічна обробка ран черепа. Схема черепно-мозкової топографії. Трепанация черепа. Антротомія. Операції при запальних та гнійних процесах лиця. Топографічна анатомія і оперативна хірургія ділянок та органів шиї.

Базова література:

1. Клінічна анатомія сечостатевого органів. Посібник. / В.І. Горовий, В.О. Шапринський, Б.Ф. Мазорчук, О.І. Яцина, В. І. Півторак та ін. - Вінниця : Нілан-ЛТД, 2016. - 640 с. ISBN 978966-924-362-1
2. Оперативна хірургія і топографічна анатомія голови та шиї: підручник/ В.І. Півторак, О.М. Проніна, Ю.М. Вовк [та ін.]; за ред. професорів: В.І. Півторака, О.М. Проніної. - Вінниця: Нова книга, 2016. - 312 с. ISBN 978-966-382-586-1
3. Оперативна хірургія та Клінічна анатомія: Навчально-методичний посібник. Практичні заняття. Для медичних факультетів / Ковальський М.П., Костюк Г.Я., Півторак В.І., Кобзар О.Б., Гунько П.М. - Вінниця: ПП "Видавництво "Тезис", 2004. - 310 с.
4. О. Я. Скіяров, Т. І. Бондарчук, Ю. В. Мандрик, М. Є. Червінська /Периферійні механізми регуляції процесів цитопroteкції у слизовій оболонці шлунка. Львів, 2017 р.
5. В. І. Півторак, О. М. Проніна. Оперативна хірургія і топографічна анатомія голови та шиї. Нова Книга. Вінниця, 2016 р.
6. Оперативна хірургія та топографічна анатомія / Ю.Т. Ахтемійчук, Ю.М. Вовк, С.В. Дорошенко, О.Б. Кобзар, М.П. Ковальський, І.Л. Первак, В.І. Півторак, К.О. Прокопеч, Н.Ю. Радомська. - К.: Медицина, 2018. - 504 с. ISBN: 978-617-505-619-6
7. Оперативна хірургія: хірургічні операції та маніпуляції /Л.У.Свистонюк, В.П.Пішак, М.Д.Лютик, Ю.Т.Ахтемійчук. - К.: Здоров'я, - 2001. - 368с.
8. Півторак В. І., Булько М. П. Клінічна анатомія трійчастого та лицевого нервів. Вегетативні вузли лиця. Місце знеболювання : [навч. посіб. для студ. вищ. мед. навч. закл.] / - Вінниця : Нова Книга, 2012. - 135 с. - ISBN 978-966-382-439-0
9. Півторак, В. І., Волошин, М.А., Григор'єва, О.А., Шевчук, Ю.Г., Булько, М. П., Костюк, В. Г., & Фомін О.О. - Вінниця : Нова Книга, 2019. - 152 с. Клінічна анатомія нижньої кінцівки. (посібник) ISBN 978-966-382-742-1
10. Півторак, В. І., Кобзар, О. Б., Булько, М. П., & Костюк, В. Г. (2017). Клінічна анатомія верхньої кінцівки. (посібник) - Вінниця : Нова книга, 2017. - 158 с. ISBN 978-966-382-660-8
11. Clinical Anatomy and Operative Surgery / Slobodyan, O.M., Yershov, V.Yu., Kostyuk, H.Ya., & Pivtorak, V.I. (підручник). - К.: Медицина, 2018. - 504 с. ISBN 978-617-505-684-4

Допоміжна література:

1. Tsyhykalo O.V. Topographical anatomy and operative surgery; textbook for englishspeaking foreign students Вінниця, 2004
2. М.П.Бурих. Топографічний підхід до вивчення тіла людини. - Харків, 2005. - 30 с.
3. Оперативна хірургія та топографічна анатомія: Навчально-методичний посібник. Практичні заняття. Для медичних факультетів / Ковальський М.П., Костюк Г.Я., Півторак В.І., Кобзар О.Б., Гунько П.М. - Вінниця: ПП "Видавництво "Тезис", 2004. - 310 с.
4. Ковальський М.П., Кобзар О.Б. Навчально-методичні матеріали для підготовки до підсумкового контролю знань і вмінь на кафедрі оперативної хірургії і топографічної анатомії (для студентів медичного факультету). - К., Стило, 1999- 2004. - Видання 1-5. - 79 с.
5. М.П. Ковальський, Г.Я. Костюк, В.І. Півторак, О.Б. Кобзар Оперативна хірургія і топографічна анатомія (методичні розробки до практичних занять для медичного факультету) Вінниця, 2004 р.

Інформаційні ресурси

1. <https://www.vnmu.edu.ua/кафедра-патологічної-анатомії>
2. <https://anatomy.vnmu.edu.ua>
3. <https://www.vnmu.edu.ua/кафедра-гістології>
4. <https://www.vnmu.edu.ua/оперативної-хірургії-та-топографічної-анатомії>

Модуль 4

Клінічна гістологія

Змістовий модуль 1 «Клінічна гістологія». Введення в клінічну гістологію. Методи дослідження в гістології. Будова та функції основних компонентів клітини. Внутрішньоклітинна регенерація. Загальна морфофункціональна характеристика, біологічне значення. Медична ембріологія. Поняття про клітинні популяції. Поняття про гістогенетичний ряд (диферон), регенерацію. Сучасні дані про будову, походження та функції базальної мембрани. Ембріональний гемопоєз (розвиток крові як тканини), його етапи (мезобластичний, гепатотимолієнальний та медулотимоліфоїдний), особливості. Макрофагічна система організму. Особливості хімічного складу, етапи утворення, механізми руйнування тканин. Регенерація тканини. Загальні принципи будови органів нервової системи та аналізаторів. Морфофункціональна характеристика серцево-судинної системи, органів кровотворення та імунного захисту, ендокринної, травної, дихальної, сечовидільної та статевих систем.

Клінічна гістологія: Базова література:

1. Павліна В. Гістологія: підручник і атлас. З основами клітинної та молекулярної біології: 8-е видання: у 2 томах. Том 1. Київ, Медицина, 2021. – 462 с.
2. Chelpanova I., Lutsyk A., Yuzych O., Dumych T., Smolkova O., Dudok O. Illustrated student guide for practical histology classes. Lviv, 2023:1-79.
3. Атлас для практичних занять з гістології, цитології та ембріології (для студентів медичного факультету). / І. В. Челпанова, О. Д. Луцик, А. М. Яценко, О. В. Юзич, Т. І. Думич, Л. В. Панкевич, О. В. Дудок. – Львів, 2022. – 79 с.
4. Гістологія. Цитологія. Ембріологія: підручник / за ред. О.Д. Луцика, Ю.Б. Чайковського. - Вінниця: Нова книга, 2018. – 592с.
5. Компендіум зі спеціальної гістології та ембріології / О. М. Грабовий, Л. М. Яременко, О. Г. Божко, Ю. Б. Чайковський – К.: Книга – плюс, 2020. – 344 с.
6. Сирцов В.К. Гістологія дитячого віку. Навчальний посібник / В.К. Сирцов, О. В. Федосєєва під ред. Ю.Б. Чайковського. – Київ, ВСВ «Медицина». – 2018.
7. Луцик О.Д., Іванова А.Й., Кабак К.С., Чайковський Ю.Б., Гістологія людини. Підручник. Київ «Книга-плюс», 2014. – 584с.
8. Луцик О.Д., Іванова А.Й., Кабак К.С., Чайковський Ю.Б., Гістологія людини. Підручник. Київ «Книга-плюс», 2010. -582с.
9. Під ред. Е.Ф.Барінова, Ю.Б.Чайковського. Цитологія і загальна ембріологія. Навчальний посібник. Київ, ВСВ «Медицина», 2010. - 216 с.
10. Під ред. Е.Ф.Барінова, Ю.Б.Чайковського. Спеціальна гістологія і ембріологія внутрішніх органів. Навчальний посібник. Київ, ВСВ «Медицина», 2013. - 471 с.

Допоміжна

11. Чайковський Ю.Б., Сокурєнко Л.М. Гістологія, цитологія та ембріологія. Атлас для самостійної роботи студентів. Луцьк, 2006. - 152 с.
12. Чайковський Ю.Б., Дельцова О.І., Геращенко С.Б. Практикум з гістології, цитології та ембріології. Навчальний посібник. Київ-Івано-Франківськ, 2000.
13. Практикум з цитології, ембріології та загальної гістології. Навчальний посібник За ред. Е.Ф. Барінова, Ю.Б. Чайковського.. Київ: ЦМК ВМО МОЗ України, 2000.
14. Барінов Е.Ф., Чайковський Ю.Б., ред. Практикум зі спеціальної гістології. Донецьк: УкрНТЕК, 2001.
15. Бобрик І.І., Кавешніков В.Г., ред. Міжнародна анатомічна номенклатура. Київ: Здоров'я, 2001.
16. Бусел В.Т., ред. Великий тлумачний словник сучасної української мови. Київ: Перун, 2001.
17. Ганонг В. Фізіологія людини. Переклад 20-го американського видання. Львів: БаК, 2002.
18. Гонський Я.І., Максимчук Т.П. Біохімія людини. Тернопіль: Укрмедкнига, 2001.

19. Дельцова О.І., Чайковський Ю.Б., Геращенко СБ., Акімченков М.О. Толоконнікова Н.М. Видатні гістологи. Біографічний довідник. Коломия: Вік, 2001.
20. Дудок В., Гжегоцький М., Чайковський Ю., Луцик О. Словник новітніх цитофізіологічних понять і термінів. Львів: Leopolis, 2004.
21. Дудок В.В., Іванова-Согомонян А.Й., Луцик О.Д., Чайковський Ю.Б. Міжнародна гістологічна номенклатура (українсько-англійсько-латинський словник термінів з цитології, гістології та мікроанатомії). Львів: Наутілус, 2001.
22. Нетлюх М.А. Українсько-латинський анатомічний словник. Вид. 2-е. Львів: Стрім, 2000.
23. Садлер Т.В. Медична ембріологія за Лангманом. Переклад 8-го американського видання. Львів: Наутілус, 2001.